

血液透析用バスキュラーアクセスのインターベンションによる修復（VAIVT : Vascular Access Intervention Therapy）の基本的技術に関するガイドライン

第1版 （2016年5月）

作成

日本IVR学会 VAIVT ワーキンググループ

担当者

班長：後藤靖雄

（シャントクリニック仙台東/JCHO仙台病院バスキュラーアクセスセンター）

副班長： 松浦克彦 （自治医科大学附属さいたま医療センター・放射線科）

班員：

貞岡俊一 （慈恵会医科大学柏病院・放射線科）

高瀬 圭 （東北大学・放射線診断科）

成松芳明 （川崎市立病院・放射線科）

目次

目的	後藤靖雄
VAIVTに関する基本事項	松浦克彦
ガイドラインに使用されている用語	後藤靖雄

クリニカルクエスチョン (CQ)

分担/監修

- | | |
|---|-------|
| 1. VAIVT (Vascular Access Interventional Therapy) の適応は？ | 後藤/後藤 |
| 2. VAIVT の不適応は？ | 後藤/後藤 |
| 3. バスキュラーアクセスの検査方法は？ | 高瀬/松浦 |
| 4. VAIVT のアプローチは？その使い分けは？ | 貞岡/松浦 |
| 5. バルーンカテーテルの選び方は？ | 成松/松浦 |
| 6. バルーン径の選び方は？ | 成松/松浦 |
| 7. バルーンPTAの拡張方法は？ | 成松/松浦 |
| 8. バルーン拡張のエンドポイントは？ | 貞岡/松浦 |
| 9. VAIVT に伴う血管損傷とその対処法は？ | 松浦/松浦 |
| 10. 血栓性閉塞の治療法は？ | 高瀬/後藤 |
| 11. 血栓に対する治療のエンドポイントは？ | 高瀬/後藤 |
| 12. ステントの適応は？ | 松浦/後藤 |
| 13. ステントの選択は？ | 貞岡/後藤 |
| 14. ステントの留置方法は？ | 松浦/後藤 |
| 15. ステント留置の合併症とその対策は？ | 後藤/後藤 |

文献

- 1) 検索、収集 後藤靖雄

2011年1月に、Pubmedを用いて2000年から2010年までKeywordをHemodialysisとして500篇の論文を抽出し、その中からVAIVT手技に関連した93篇を選択した。

- 2) 構造化抄録作成 5名の班員で分担し作成した。

目的

本ガイドラインは、VAIVTを実際に施行する場合に、技術的な実際問題の解決を手助けすることを目的としている。バスキュラーアクセスの基本に関しては、『慢性血液透析用バスキュラーアクセスの作製および修復に関するガイドライン Guideline of Vascular Access Construction and Repair for Chronic Hemodialysis』（日本透析会誌 44:855-937, 2011）に詳細に記載されている。特に、VAIVTに関しては、pp. 906-913 第5章 バスキュラーアクセストラブルの管理 (1) 狭窄・閉塞、(2) 瘤、(3) 静脈高血圧症を基本とした。

本ガイドラインは、2016年時点で、日本IVR学会会員の中でVAIVTに携わるエキスパート5名のコンセンサスが得られている治療内容で作成された。今後、文献検索を更新し改訂していく。

また、日本透析学会のガイドラインを補完する目的である点は、透析学会ガイドライン委員会の同意を得ている。

VAIVTに関する基本的事項

1. 本邦の血液透析の現況

血液透析に用いられる Vascular Access (以下 VA) は、以前は透析シャントと呼ばれていたが、VAIVT (Vascular Access Intervention Therapy) の普及とともに血液透析に用いるアクセスとして認知された用語となった^{1, 2, 3, 4, 5)}。しかし、透析医療スタッフには、自己血管を利用した動静脈瘻 (arterio-venous fistula: 以下 AVF) をシャント、人工血管を用いたアクセス (arterio-venous graft 以下 AVG) をグラフトと呼ぶのが慣習的である。手術や VAIVT の保険点数の表記にも、シャントという記載は残っている。

2014年12月末現在で、本邦での維持血液透析患者は、320448人と32万人を超し、基礎疾患の第一位は糖尿病性腎症が38.1%で、平均年齢は患者全体で67.5才、透析導入時で69.0才と高齢化が進んでいる⁶⁾。VAとしては、AVFが89.7%、AVGが7.1%と本邦ではAVFが主体である。

AVFは人工的に動脈と静脈を吻合し、動脈血を表在静脈に流し込み静脈の動脈化が起きる点と、血液透析の為に週三回2本の穿刺針を穿刺するという行為

を繰り返すという点によって、内膜肥厚・瘢痕性狭窄による狭窄を主体とした VA トラブルが生じている。また、VA は透析患者の命綱であるということはいうまでもない。VAIVT は、VA 機能を長期に維持するために、狭窄・閉塞の部位によって第一選択となる治療である^{2, 3, 4, 5, 6)}。

2. VA トラブルの種類 (図 1.2)

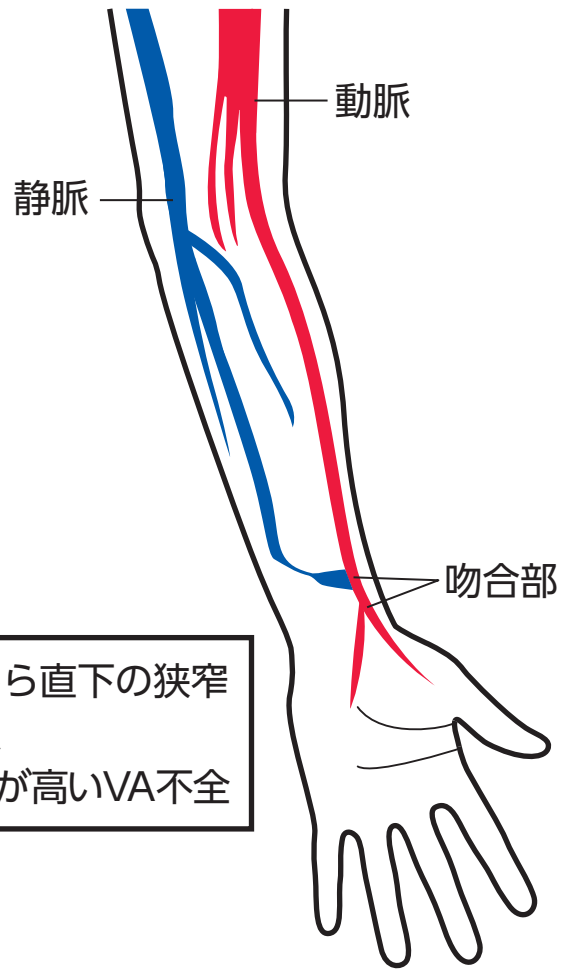
狭窄は穿刺部の上流側（動脈と静脈を人工的に吻合しているため、血流の吻合側を上流、心臓側を下流という）と下流側におきる。上流側の吻合部からその近傍の狭窄が最も多く発生し、脱血不良の原因となる。下流側の狭窄は穿刺部より中枢側の狭窄のため、静脈圧上昇などで発見される。

閉塞には、血栓性閉塞と非血栓性閉塞がある。血栓形成の最大の原因は狭窄であるが、脱水、低血圧、過凝固状態も関与する。非血栓性閉塞は、長期に狭窄が進行し狭窄が高度となり、VA 静脈が血栓を伴わずに閉塞に至るものである。慢性の変化のため、側副路が形成されていることが多い。VA 閉塞は VA 狭窄の延長線上にある。VA 狭窄への適切な対応が、結果的に VA 閉塞の予防になる。

VA 機能不全の徴候は、脱血不良、穿刺困難、穿刺可能部位の上流側への移動、止血時間の延長、血管痛、透析中の静脈圧の上昇、透析効率の低下など多岐にわたる。VAIVT を行う前には、VA 機能不全徴候の確認および直近 3 回の透析記録の確認をまず行う。透析記録からは、血圧の推移、血流量 (QB)、静脈圧、穿刺部位、透析中の疼痛などの症状を確認する。

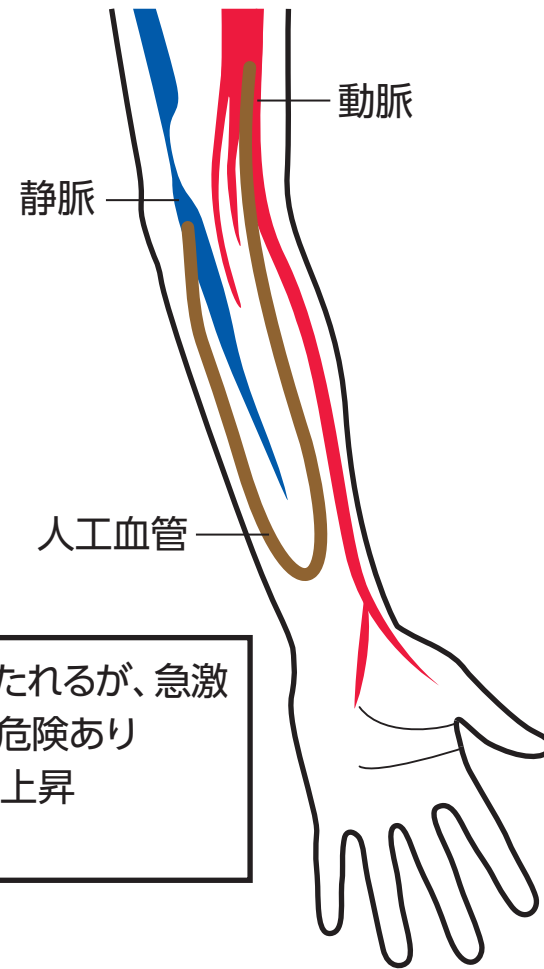
図 1. 狭窄

上流側狭窄



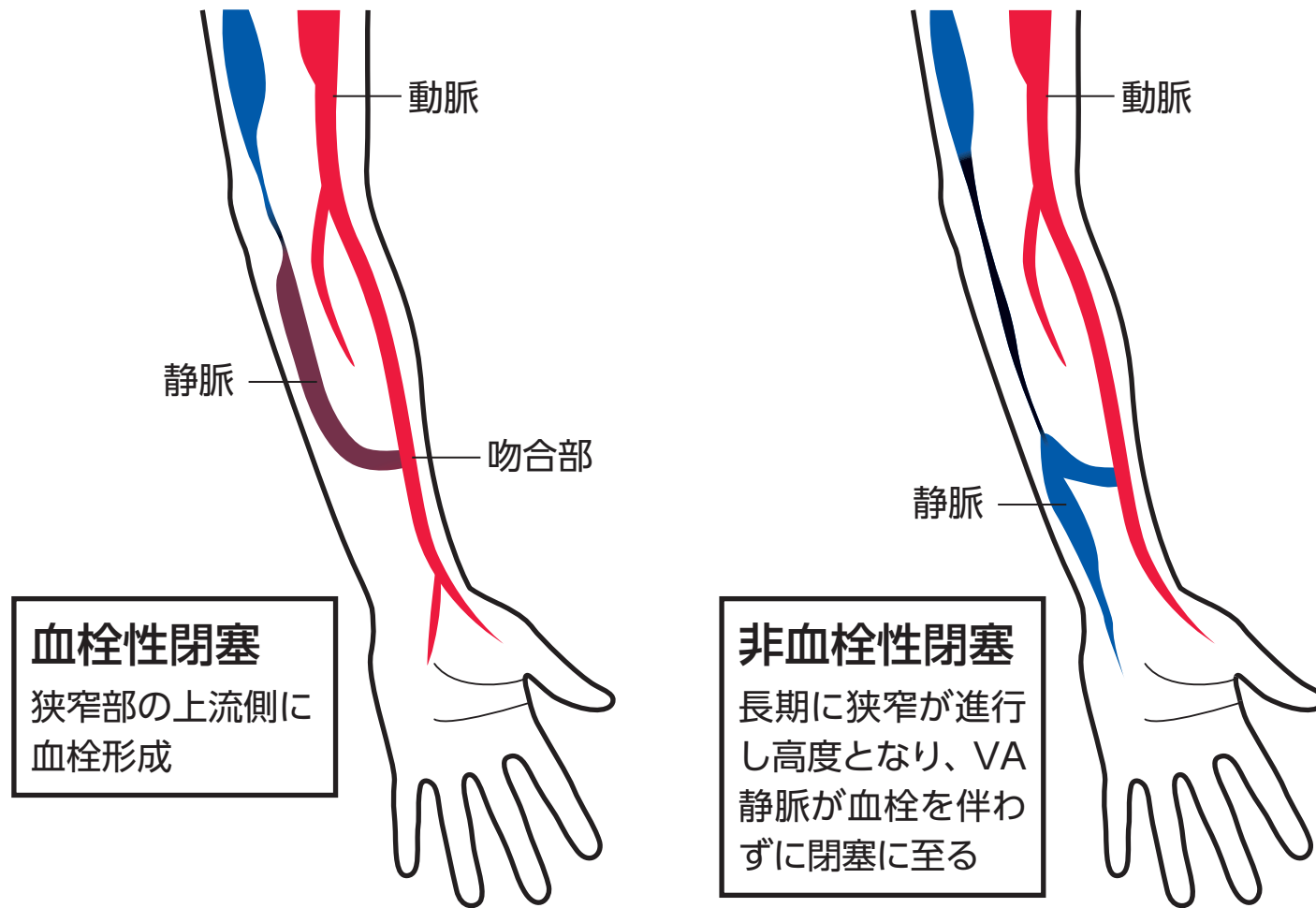
吻合部から直下の狭窄
脱血不良
最も頻度が高いVA不全

下流側狭窄



血流は保たれるが、急激な閉塞の危険あり
静脈圧の上昇
再循環

図 2. 閉塞



3. VA の診察

視診にて、上腕から手指の色、浮腫の有無、静脈や側副路を確認する。触診にて、上腕動脈と橈骨動脈の拍動を確認後、吻合部から下流に向かって、静脈の走行、径、張りを診察する。駆血下で静脈の怒張も確認する。

聴診では、狭窄部に高調の狭窄音を聴取する。血流音が聴取できても血管の発達が不良な場合もある。狭窄があると狭窄部位とその直下の心臓側でいったん thrill と血流音が増強し、心臓側で急激に低下することが多い。

血栓性閉塞は、血栓存在部を硬く触知する。非血栓性閉塞は、拍動の途絶としてとらえられる。途絶部から側副路が認められる。時に、非血栓性閉塞部が索状に触知できる。詳細な診察は、超音波検査の精度を上げるためにも重要である。

4. VA 機能の評価に必要な画像診断

1) 超音波検査⁷⁾

超音波検査が基本となり、VAIVT 前の評価や VA の定期的なフォローに必須である。VA の場合は、表在血管であり 7~10MHz の高周波リニア型プローベを用いる。AVF の場合は、上腕動脈-動静脈吻合部-前腕~上腕静脈を探索し、B-モード法、カラードプラー法により血管の走行、病変の性状を診断する。血管に対して、長軸、短軸両方向の観察を行い、血管径、狭窄の程度、内膜の状態、石灰化、血栓（血液より高エコー輝度を示す）の有無とその範囲を診断する。動静脈吻合部は、急峻な角度を呈するため、多方向からの観察が必要である。吻合の径は 2 mm 以上あれば、血流に問題は生じない。

閉塞病変の場合は、カラーシグナルの欠如や血栓の有無を評価し、非血栓性閉塞の場合は、閉塞した索状の血管構造や側副路の評価を行う。

機能評価は、上腕動脈血流量 (FV: Flow Volume) および血管抵抗指数 (RI: Resistance Index) (さらに拍動係数 (PI: Pulsatility Index) も有用) の測定が基本である。FV 500ml/min 以下および RI 0.6 以上 (PI 1.0~1.6 以上) で異常であり、特に FV 350 ml/min 以下になると QB は 200ml/min を確保することが困難となる。

2) VA 造影

血管造影検査は DSA 装置を用いて行う。造影検査は、VAIVT 時に行う場合がほとんどであるが、複雑な VA の評価や超音波で評価が困難な中心静脈病変の評価には診断的造影が必要となる。造影には、①上腕動脈からの順行性造影、②静脈から（マンシェットを収縮期血圧より 20～50mmHg 以上高く駆血して）の逆行性造影がある。逆行性の場合は、吻合部から動脈側が十分に造影されたのちに駆血を解除し、下流側の静脈への還流を評価する。前腕の造影時は、動静脈の重なりを避けるため、最低 2 方向からの撮像を行う。造影剤は、150mgI/ml のヨード濃度の造影剤を使用する。経動脈性造影で 3～5ml、逆行性静脈造影で 10ml を使用する。

ヨード造影剤が禁忌の症例でも、陰性造影剤の CO₂ gas を単独で 20～50ml 用いて同様に VA 造影が可能である⁴⁾。ただし、①吻合部を介して上腕動脈から鎖骨下動脈や腕頭動脈まで逆流した場合は、gas embolism から TIA を起こす恐れがあること、②総投与量は 200ml 以下、③CO₂ の吸収時間から造影間隔は 3 分間空けること、に留意する。

【文献】

- 1) バスキュラーアクセス その作成・維持・修復の実際、中外医学社、2007 年.
- 2) バスキュラーアクセス実践ガイド、診断と治療社、2007 年.
- 3) Dheeraj K. Rajan, et al: Essentials of Percutaneous dialysis Interventions, Springer Science, 2011.
- 4) Rodrigues L. T., Renaud C. J.: Diagnostic and Interventional Radiology of Arteriovenous Accesses for Hemodialysis, Springer-Verlag France, 2013.
- 5) バスキュラーアクセスインターベンションの最前線、秀潤社、2013 年.
- 6) 日本透析医学会調査委員会：わが国の慢性透析療法の現況（2014 年 12 月 31 日現在）、透析医会誌、49（1）：1-34、2014 年.
- 7) 春口洋昭ら：バスキュラーアクセス超音波テキスト、医歯薬出版株式会社、2011 年.
- 8) 2011 年版 社団法人日本透析医学会『慢性血液透析用バスキュラーアクセスの作製および修復に関するガイドライン』、透析医会誌、44（9）：855-937、2011 年.
- 9) 津島寿一、後藤靖雄、松浦克彦ら：透析シャント機能不全に対する画像ガイド下血管内治療の成績に関する調査：前向き多施設共同研究：IVR 会誌 24：368-383、2009.

【ガイドラインに使用されている用語】

1) VAIVT : Vascular Access Interventional Therapy の略語

透析用バスキュラーアクセスの狭窄・閉塞を含むトラブルに対する経皮的治療全般を指す。

2) AVF : Arterio-venous fistula の略語

自己動静脈を外科的に吻合することによって作成された透析用バスキュラーアクセスである。定型的には手首母指側で橈骨動脈と橈側皮静脈を吻合することで作成されるが、他にも手首小指側で尺骨動脈と尺側皮静脈を吻合したものや、肘部で上腕動脈と橈側皮静脈を吻合したもの、母指付け根の解剖学的たばこ盆で橈骨動脈末梢と橈側皮静脈末梢を吻合したタバチエールシャントなど、様々なバリエーションがある。また最近では、もともとある AVF の肘付近での非血栓性閉塞による流出静脈の不良を解消するために前腕上部の静脈から上腕の太い自己静脈に V-V バイパスするために人工血管などを移植した AVF も存在する。

3) AVG : Arterio-venous graft の略語

自己動脈と自己静脈間を移植血管で連結することで作製された透析用バスキュラーアクセスである。多くは肘での上腕動脈と、上腕下部の尺側皮静脈あるいは上腕静脈の間に前腕でループを形成するように人工血管を移植したものである。移植血管の種類で言えば ePTFE あるいはポリウレタンによる人工血管が大部分であるが、自己静脈（大伏在静脈など）の場合もあり、移植血管の形状で言えば、前腕手首の橈骨動脈から肘あるいは上腕下部の自己静脈にまっすぐな形状の移植血管を連結するストレート型もあり、移植部位で言えば、前腕以外に上腕や大腿部でループ型の人工血管を移植する AVG も存在する。

4) バスキュラーアクセス回路

AVF は動静脈吻合部を、AVG は動静脈間を連結する移植血管を通過する血流が、心臓を出てから心臓に戻るまでにたどる最短の経路全長を指す。AVF では動静脈吻合部までの動脈を、AVG では移植血管までの動脈を流入動脈と定義する。AVF では動静脈吻合部から心臓までの静脈を、AVG では移植血管の静脈側吻合部から心臓までの静脈を流出静脈と定義する。

5) 血栓性閉塞

バスキュラーアクセス回路の一部に血栓が生じ、その間の血流が遮断された状態を指す。一般的には AVF では、動静脈吻合部近傍の静脈内に生じることが多いが、原因となる狭窄の部位や側副路となる血管の存在により吻合部から離れた場所に生じる場合もある。AVG では移植血管全長からその自己静脈側にかけて生じることが多い。

6) 非血栓性閉塞

バスキュラーアクセス回路の一部に狭窄が生じ、その狭窄が高じて血管内腔が完全に虚脱し、その間の血流が遮断された状態である。多くの場合、側副路があるためその上流は保たれているが、非血栓性閉塞の上流（あるいは下流）に血栓性閉塞を合併することもある。

7) 対象血管の解剖学的分類と血流方向

手関節から肘関節までを前腕、肘関節から鎖骨下静脈の橈側皮静脈合流部より末梢までを上腕、鎖骨下静脈の橈側皮静脈合流部から腕頭静脈の上大静脈合流部までを中枢静脈と定義する。それぞれの部位で血流方向に対して上流・下流で部位を特定する。

【VAIVT の実際における CQ】

VAIVT の実際を以下の CQ で解説していく。

ただし、RCT (Randomized Control Trial) を施行されたエビデンスのある文献はほとんどなく、Expert Opinion が主体である。CQ の作成は、5 名の班員が分担し、後藤と松浦が監修した。

CQ の内容、推奨度の決定は、5 名の委員の協議によるインフォーマルコンセンサス方式で行った。結果は、2 名の外部委員による外部評価を受けた。また、『慢性血液透析用バスキュラーアクセスの作製および修復に関するガイドライン Guideline of Vascular Access Construction and Repair for Chronic Hemodialysis』(日本透析会誌 44:855-937, 2011) の内容との整合性の確認を行った。

【推奨の強さ】

- 1 : 強く推奨する
- 2 : 弱く推奨する

【エビデンスの強さ】

- A : 強い 効果の推定値に強く確信がある。
- B : 中 効果の推定値に中等度の確信がある。
- C : 弱 効果の推定値に対する確信は限定的である。
- D : とても弱い 効果の推定値がほとんど確信できない。

CQ 1. VAIVT (Vascular Access Interventional Therapy) の適応は？

『バスキュラーアクセスを構成する流入経路となる動脈全長、動静脈吻合部 (AVG では動脈側吻合部)、その下流の流出路となる中枢静脈までの、狭窄・非血栓性閉塞に起因する血流低下・血栓性閉塞・静脈高血圧・造設後初期の発達不全等のトラブル症例。』

推奨度 1B

解説

1. 対象および適応

バスキュラーアクセス回路全長、すなわち大動脈からの起始部を含めて、動静脈吻合部に至るまでの動脈全長、動静脈吻合部、(AVG に関してはグラフト全長)、導出静脈については大静脈への合流部に至るまでの中枢静脈^{13, 18, 20, 21, 30, 38, 49, 78, 93)}を含めた、VA 回路全長の病変が対象となる。病変の種類についても、狭窄のみならず血栓性閉塞・非血栓性閉塞^{J-7)}を問わず治療の対象となる^{J-1, J-2)}。ただし、中枢の動静脈など、万が一、血管を損傷した場合に緊急の止血処置が必要となるようなリスクが高い領域については、止血用カバードステントのバックアップや外科的バックアップの用意を含めて、各施設の対応能力や術者の力量に合わせて適応を決めるべきである。

2. その他の適応

GL に示した症状以外にも、静脈瘤^{J-1)}やスティーア症候群などでも VAIVT の適応となるものがある。例えば静脈瘤出口病変や前腕の橈骨動脈病変によるスティーア症候群などでは、VAIVT で病変を解除することで症状の緩和が図れる場合には VAIVT の適応である。また流出路が良好な症例の静脈瘤に関しては瘤をまたいでステントを留置すると瘤が縮小・消失する場合がある。

脱血不良に関しては、通常の穿刺部で 200ml/min の脱血が可能であるかどうかはひとつの判断材料となる。

AVG における静脈圧については、過去の静脈圧が低かった時期の数値、あるいは前回の成功した VAIVT 直後の静脈圧の数値がベースとなり、この数値から 50mmHg 以上の上昇をみた場合に、有意な静脈圧上昇とする意見がある。

VA 造設直後の発達不良^{11, 27, 69, 72, 88, J-1, J-3)}については、おおむね造設後 1 ヶ月を経過しても静脈の発達が不良な状態をいう。VA 造設直後の閉塞も VAIVT

の適応となるが、この際の VAIVT 施行時期としては、造設から 2 週間以上あけてから施行することが望ましい。

透析学会ガイドライン第 5 章 バスキュラーアクセストラブルの管理(1)
狭窄・閉塞 GL-1, 2, 3, 5 の内容と整合性がとられている。

CQ2. VAIVT の不適応は？

『感染したバスキュラーアクセス (AVF, AVG) 症例、肘で表在性静脈が陳旧性に非血栓性閉塞している AVF が血栓性閉塞を来した症例、血栓性閉塞部より下流の流出路本幹が非血栓性閉塞となっている症例 (AVF, AVG) 』

推奨度 1B

解説

1. 禁忌

感染した VA^{3,6,91, J-2)}、特に感染した AVG の血栓性閉塞の場合は、閉塞範囲も長く感染物質の量も多くなるため、VAIVT で再開通を図ると感染物質および起原菌が血流によって全身に拡がり、最悪の場合敗血症となる可能性があるため VAIVT は禁忌である。

2. 相対的禁忌

前腕の定型的 AVF の場合、閉塞前の状態として肘付近で前腕から上腕に移行する橈側皮静脈ルートおよび尺側皮静脈ルートがいずれも陳旧性に非血栓性閉塞となり、肘関節直下で深部静脈穿通枝を唯一の流出路とし、慢性の静脈高血圧のため前腕の静脈が著明に拡張・発達している場合がある。この状態で血栓性閉塞を来すと、多くの場合、前腕の静脈全長で血栓化が進み、血栓も大量となる。このような AVF の血栓性閉塞を VAIVT で再開通を図っても、良好な血流回復が得られにくいことや、わずかな残存血栓でも深部静脈穿通枝で血流が途絶してしまい容易に再開塞を来してしまうことから VAIVT の適応とはなりがたい^{J-2)}。

3. その他

瘤については、流出路が不良で明らかに瘤の減圧が図れない場合は VAIVT の適応とはならない。スティール症候群についても病変を治療することで末梢手指への血流がさらに減少する可能性がある場合には VAIVT の適応とはならない。

中枢静脈狭窄・閉塞のうち、既に側副路が良好に発達しており、症状が腕の腫脹のみで、透析時の穿刺などに影響がなく、患者の苦痛がなければ VAIVT の適応とはならない。

透析学会ガイドライン第5章 バスキュラーアクセストラブルの管理(1) 狭窄・閉塞 GL-4 および (2) 瘤 GL-2, 3, 4 の内容と整合性がとられている。

CQ3. バスキュラーアクセスの検査方法は？

『アクセス不全の評価は臨床徴候（脱血不良、アクセス肢腫脹、止血時間延長、アクセス肢痛など）と理学所見が基本である。画像診断による評価には体外式超音波検査と血管造影検査がある。』

推奨度 1A

解説

バスキュラーアクセスは表在血管であり、理学的所見と超音波検査でほとんどの評価が可能である。ただし、狭窄や閉塞の評価は、理学所見のみでは完全ではなく、客観性の高い画像検査が必要となる。超音波検査は、機能評価と形態評価が同時に可能である。血管造影では順行性と逆行性の造影がある。^{1, 2, 3, 7, 10, 27)} 超音波検査はアクセス評価およびVAIVTのアプローチ部位と方法の決定のために不可欠である^{J1, J2, J3, J7)}。CT, MRI 検査は中心静脈病変以外で施行することはない^{14, 78, 79)}。

超音波検査、血管造影検査の詳細については、『VAIVTに関する基本事項、4. VA機能の評価に必要な画像診断』を参照。

VAIVTの施行医師は、VA機能不全の、診察、超音波検査による評価、適切な画像検査に習熟する必要がある。

透析学会ガイドライン第4章 バスキュラーアクセスの日常管理(3)VA機能のサーベイランス・モニタリング GL-6 と第5章 バスキュラーアクセストラブルの管理(3)静脈高血圧症 GL-2の内容と整合性がとられている。

CQ4. VAIVTのアプローチは？

『AVFでは経静脈性アプローチを原則とするが、病変に応じて経動脈性アプローチの場合もある。AVGではグラフトからのアプローチが基本で、特に血栓性閉塞ではグラフトの離れた2カ所から対向穿刺でのシース挿入が必要である』

推奨度 1B

解説

1. AVFの場合

VAIVTでは、狭窄部や閉塞部へのガイドワイヤーの通過が基本である。経静脈性アプローチは経動脈アプローチと比較して動脈解離や血腫などの穿刺合併症の危険性が少なく、また6Fr.以上の大口径のシースを挿入可能であり推奨される^{6, 7, 11, 12, 15, 31, 34}。経静脈性アプローチでガイドワイヤーの狭窄部の通過ができない場合やVA下流側が荒廃しており静脈側からの手技が困難な場合などでは、経動脈性アプローチが必要な場合もある。また、造設後初期の発達不全例では動静脈吻合部での狭窄が多く静脈が十分に拡張されないため上流側からの経動脈アプローチが有用である。

2. AVGの場合

AVGではグラフトからのアプローチがほとんどである。狭窄はグラフト静脈側吻合部の近傍がほとんどであり、それによりグラフト内に血栓が形成されることが多い^{20, 25, 32}。inflow、outflowを良好に保つために、グラフトから上流側、下流側にシースを対向させて挿入しPTAや血栓除去術を行う必要がある。

3. シース反転法

AVF・AVGに関わらず、シース挿入可能部が限定され上流側および下流側に病変が存在する場合で、2本のシース挿入が困難な時には、ガイドワイヤーを用いたシース反転法により、1本のシースで対処可能な場合がある。

透析学会ガイドライン第5章 バスキュラーアクセストラブルの管理(1) 狭窄・閉塞 GL-1, 2, 3, 4, 5 の内容と整合性がとられている。

CQ5. バルーンカテーテルの選び方は？

『VA 病変は拡張困難病変が多いため、基本的に高耐圧バルーンが望ましい。拡張困難病変ではカッティングバルーンなどの使用も考慮する。』

推奨度 1C

解説

1. VA 狭窄の特徴

VA 狭窄は動脈硬化症性病変に比較して、拡張困難病変が多いため、高耐圧バルーンカテーテルの使用を基本とする^{51, 69, 76)}。前回拡張困難病変の再発や AVG の静脈吻合部病変など、拡張困難が予測される病変では、最大拡張圧が 30 気圧までの超高耐圧バルーンカテーテルあるいはカッティングバルーンカテーテルの使用も考慮する^{1, 19, 20, 29)}。ただし、バルーンカテーテルの拡張により、血管は直線化されるので、いずれも屈曲の強い病変への使用は禁忌である。

2. バルーンカテーテルの種類と使い方

バルーンカテーテルには、Non-compliant balloon (ノンコン) と Semi-compliant balloon (セミコン) がある。ノンコンは、バルーンにかかる圧の大小に関わらず径が一定であるため、バルーンの耐圧の範囲でバルーンのかびれが消失するまで加圧できる。バルーンのサイズの選択が正しければ、過拡張に伴う血管損傷の危険性も低い。

通常病変ではノンコンプライアントバルーンとセミコンプライアントバルーンカテーテルの選択には優位性は認められない。

アプローチする病変は、屈曲蛇行が複雑かつ高度であり、吻合部など生理的な急峻な分岐角を呈するため、VAIVT においては、高い実用耐圧性能・細径かつロープロファイルであること・高い Trackability・高い通過性能のバルーンカテーテルが要求される^{51, 76)}。

吻合部付近の屈曲した病変では、バルーンの拡張による血管の直線化が少ないセミコンプライアントバルーンカテーテルの使用が望ましい。

内腔 0.035 インチの一般型と内腔 0.0018 インチの特殊型バルーンカテーテルがある。特殊型のバルーンとして、カッティングバルーンカテーテルとスリッピング防止型バルーンカテーテルがある。両者は、バルーンに装着されたブレード (刃) やワイヤーが装着されていて、肥厚した内膜に切れ目を入れて、より強い拡張力を得るのが目的である^{1, 23, 46, 51, 73)}。

種々のバルーンカテーテルと開存期間の延長の関係に関しては、RCT

のある報告は少ない^{61, 73)}。

透析学会ガイドライン第5章 バスキュラーアクセストラブルの管理(1)
狭窄・閉塞 GL-1, 2, 3, 4, 5 の内容と整合性がとられている。

CQ6. バルーン径の選び方は？

『静脈病変に関しては、狭窄病変近傍の正常血管径に対して、駆血下の静脈径と同サイズまたは1mm オーバーサイズを選択する。AVF の吻合および動脈病変には狭窄病変近傍の正常血管径に対してジャストサイズを選択する。』

推奨度 1B

解説

動脈病変では過拡張による解離などの血管損傷を予防するため、病変近傍の血管径とほぼ同じサイズのバルーンカテーテルを選択する。静脈病変では、バルーンの waist が消失するまで拡張しても、しばしば拡張後に elastic recoil 現象による狭窄が残存することがあるので、病変近傍の血管径よりもやや大きいサイズのバルーンカテーテルを選択することが多い。AVF の動静脈吻合部にかかる病変では、前後の動脈側と静脈側で血管径の異なる場合も見られる。この場合には正常動脈側の血管径にジャストサイズのバルーン径を優先的に選択する (J1, 31, 62, 63, 64, 65, 66)。

透析学会ガイドライン第5章 バスキュラーアクセストラブルの管理(1) 狭窄・閉塞 GL-1, 2, 3, 4, 5 の内容と整合性がとられている。

CQ7. バルーン PTA の拡張方法は？

『原則として最大拡張圧 (RBP) 以下でバルーンのくびれが取れるまで加圧し、30～120 秒間保持を行うことが多い。ただし解離の場合は低圧で長時間加圧することがある』

推奨度 1C

解説

標準化した拡張方法がないのが現状である。V A の狭窄は、拡張困難病変が多く、PAD の動脈狭窄に比較して高い拡張圧が必要である。拡張は、規定圧 (RBP: Rated Burst Pressure) の範囲内でバルーンのくびれが消失する圧より 2 から 4 気圧程度高い圧で 60 秒間拡張する。吻合部から動脈の狭窄を拡張する場合は、spasm が生じるため、低圧での拡張が望ましい。拡張の方法には、様々な expert opinion がある^{34, 35, 36, 41, 62, J1, J3, J8, J9, J10}。60 秒間の拡張群と 180 秒間の拡張群の VAIVT 後の開存期間を比較した報告^{55, 61}では、長期の開存期間に有意差はなかった。加圧は 30 秒～120 秒間保持することが多い。IVR 学会ワーキンググループの報告^{J1}では、15 気圧以上の加圧を必要としたのは全体の 55%、20 気圧以上の加圧を必要としたのは全体の 23%であった。加圧時間は 60 秒間が最も多く全体の 49%、次いで 120 秒間が 25%であった。拡張回数は 2 回が最も多く 27%、次いで、3 回が 17%、1 回が 15%の順であった。

拡張後、病変に解離が見られる場合には、バルーンカテーテルの規定圧以下の低圧拡張による 3 分間以上の長時間拡張が試みられる^{J2, J10}。

透析学会ガイドライン第 5 章 バスキュラーアクセストラブルの管理 (1) 狭窄・閉塞 GL-1, 2, 3, 4, 5 の内容と整合性がとられている。

CQ8. バルーン拡張のエンドポイントは？

『バルーンのくびれの解消・残存狭窄率 30%以下を目標とし、AVF では thrill の出現または改善があることが基本である』

推奨度 1C

解説

バルーン PTA のエンドポイントは手技中の透視にてバルーンのくびれ (waist) の解消を目標とするが、狭窄部の線維性変化が強い場合や石灰化などの狭窄部の性状および使用するバルーンのコンプライアンスなどの性質により最大拡張圧 (RBP : rated burst pressure) で拡張してもくびれが消失しない場合もある。拡張後に elastic recoil による残存狭窄を生じることがある^{55,61, J1)}。

エンドポイントには臨床的なものや血行力学的なものが含まれる。重要な点は、良好な thrill の出現である。良好な thrill が出現すれば、30%程度の残存狭窄は許容範囲内である。エンドポイントとして造影による残存狭窄は多くの文献では 30%以下としている^{44, 45, 82)}。残存狭窄を認めても、スリルの出現または改善があれば終了とする。

造影上で改善していても、thrill が出現しない場合は、動脈の攣縮、血栓形成、拡張部より下流側の狭窄などが考えられるため、終了とはならず原因を検索する。明らかな解離を呈した場合は、低圧の長時間拡張 (4~6 気圧経度で 2 から 3 分間) で解離を押さえておく。解離腔に血栓が形成されるのを予防する^{90, 91, 92, 93)}。

シース挿入時にヘパリン 1000~2000 単位を静注し、手技を開始するが、終了後は ACT (Activated Clotting Time、活性化全血凝固時間) を測定し 140 秒以上の場合は、硫酸プロタミンで半中和する。プロタミンショックを回避するため、数分かけて緩徐に静注する。シース抜去後の圧迫は、シース挿入創から出血せず、かつ吻合部の thrill を触知できる程度の圧迫とする。用手圧迫を 5~15 分で止血可能で、10 分間の止血バンドの軽い圧迫を追加しておく。上腕動脈アプローチでも同様の止血を行うが、正中神経の圧迫を起こさないように特に留意する。

透析学会ガイドライン第 5 章 バスキュラーアクセストラブルの管理 (1) 狭窄・閉塞 GL-1, 2, 3, 4, 5 の内容と整合性がとられている。

CQ9. VAIVT に伴う血管損傷とその対処法は？

『血管損傷の程度により対処法は異なる。血腫が増大せず血流に影響しない場合は、痛みに対する対症療法のみが必要となる。血管外漏出を呈し、血流に影響がある場合は、バルーンカテーテルを血管外漏出部位に進め、指とバルーンで圧迫しながら低圧で4～5分間加圧する。造影で血管外漏出と血流障害の有無を確認する。繰り返すバルーン拡張と用手圧迫で造影上血管外漏出が消失しない場合は、ステントの留置を考慮する。静脈の完全またはほぼ完全な破裂または裂開では外科的処置が必要となる。』

推奨度 1C

解説

血管拡張時に発生する合併症のひとつである。原因の多くは実際の血管径より大きいサイズのバルーンを使用した場合に起きる。低圧の拡張でも起こりうる。患者は、バルーン拡張終了後にバルーンを deflate したときに拡張部位の疼痛を訴える^{22, 32)}。

対処は、①動脈側から吻合部、②前腕から上腕の静脈、③中心静脈によって異なる。損傷がどの部位であっても、まず絶対にガイドワイヤーを抜かないことである。破裂した血管に後からガイドワイヤーやカテーテルを通過させると、破裂部から、血管外にガイドワイヤーなどが逸脱する危険性が高い³²⁾ また、ヘパリン化している場合には、ヘパリンの投与量にあわせて硫酸プロタミンを投与しヘパリンの中和を速やかに行う。可能であれば、ACT (Activated Clotting Time、活性化全血凝固時間) の測定を行い、その値で硫酸プロタミンの投与量を決める。

1) 動脈側から吻合部

基本的に、2気圧の低圧で5分間から10分間の拡張を行う^{22, 32, 37, 45, 46, 53)}。動脈が損傷から解離で閉塞した場合はステントの留置も考慮するが^{15, 22, 32, 45, 50)}、橈骨動脈の径は細く、末梢血管用のステントには適合するものはなく bailout するためには冠状動脈用のステントが必要となる。ステントが使用できない場合は、バルーン拡張で止血し、後日、より中枢側での再吻合が必要となる。

2) 前腕からの上腕の静脈

少量のリークの場合は、5分間から10分間の2気圧の低圧拡張を静脈破綻部に行い、同時に用手的にバルーンを圧迫する⁵³⁾。この止血操作を3回繰り返

しても、造影上リークが消失しない場合、自己拡張型の barestent を留置し、同様の低圧バルーン拡張と用手圧迫でステントの網目からのリークを抑える。これらの止血操作で止血できない場合は、シャント血管の結紮術を考慮する。結紮でシャントを閉塞させた場合も、早期に外科的処置を行えば、アクセスの再開通の可能性は高くなる。

3) 中枢静脈の破裂

ヘパリンをただちに中和後に、リーク部位の 2 気圧 10 分間の拡張を行う。リーク部位の用手圧迫は不可能であるが、多くの場合、過流量シャントであり、吻合部近傍の静脈を用手圧迫することで、中心静脈のリーク部に流入する血流を低下させ止血を促す²²⁾。この方法で止血が困難な場合は、ステントの留置で止血できる可能性が残されている。理想的には、カバードステントであるが^{50, 57)}、現時点では、本邦では径 10 mm の胆管用のステントを流用するしかない。これらの処置で止血できない場合は、バルーンにより上流からの血流を遮断した状態で、アクセスを結紮して止血する。

透析学会ガイドライン第 5 章 バスキュラーアクセストラブルの管理 (1) 狭窄・閉塞 GL-1, 2, 3, 4, 5 (3) 静脈高血圧症 GL-2 の内容と整合性がとられている。

CQ10. 血栓性閉塞の治療法は？

『血栓溶解カテーテルでウロキナーゼや t-PA を用いた血栓溶解療法や、血栓吸引カテーテルを用いた血栓除去（吸引）療法などで血栓を処理する。デバイスにより必要シースサイズが異なり、挿入可能なシースサイズで治療の選択は制限される。AVG の場合、デバイスを用いずウロキナーゼ溶液をグラフト内に注入し一定時間後に PTA を行う” lyse-and-wait” 法もある。ただし禁忌もあるため慎重な使用が必要となる』

推奨度 1C

解説

1. 血栓量による治療法

閉塞から間もない血栓量が少ない場合には、バルーン拡張のみで再開通が図れる場合もあるが、血栓量が一定以上の場合には責任病変の拡張に先立って血栓の処理が必要となる。血栓の処理方法としては、弁脱着式シースによる血栓吸引¹⁵⁾・血栓吸引用カテーテルあるいは大径の造影カテーテルなどによる血栓除去療法^{15,20)}・血栓溶解用カテーテルによる血栓溶解療法^{32,69,j-1,J-2)}・graft 内にウロキナーゼを直接注入する“lyse-and-wait”法^{5,51,60,70,74,77)}、などが挙げられ、これらの方法で取り切れない小血栓の残存に対してはガイドワイヤールーメン付きの Fogarty カテーテル⁴⁰⁾を用いることもある。外科的処置とカテーテル治療を組み合わせる体制の整っている施設においては、Fogarty カテーテルによる外科的血栓除去術と IVR での狭窄拡張を同時に行う治療法も選択肢となってくる。

血栓吸引や血栓除去療法には 6Fr シースの使用が必須であり、6Fr シースを挿入する余地のない血管径の場合は、4Fr シースで使用可能な血栓溶解療法を検討する。ただし血栓溶解療法の場合はウロキナーゼや t-PA を使用するため、禁忌例がある。

2. 禁忌

- 1) 止血処置が困難な患者（頭蓋内出血、喀血、後腹膜出血等）
- 2) 頭蓋内あるいは脊髄の手術または損傷を受けた患者（2ヶ月以内）
- 3) 動脈瘤のある患者
- 4) 重篤な意識障害を伴う患者（脳内出血を発症している可能性が高い）
- 5) 脳塞栓又はその疑いがある患者（出血性脳梗塞を起こすことがある）

3. 原則禁忌（投与しないことを原則とするが、特に必要とする場合には慎重に投与すること）

1)心房細動のある患者(うち特に僧帽弁狭窄症患者)、感染性心内膜炎の患者、
陳旧性心筋梗塞の患者、人工弁使用患者

2)瞬時完成型の神経症状を呈する患者(脳梗塞である可能性が高い)

4. 慎重投与

1)出血している患者:手術等外科的処置時(肝、腎生検等を含む)、糖尿病性
出血性網膜症等の出血性眼疾患、消化管出血、尿路出血、流早産、分娩直後、
月経期間中等

2)出血の可能性のある患者:消化管潰瘍、消化管の憩室炎、大腸炎、重症高血
圧症、活動性血管、頭蓋内出血の既往等

3)治療困難な凝固能低下状態の患者:凝固因子欠乏症、血小板減少症等

4)血液凝固阻止作用を有する薬剤、血小板凝集抑制作用を有する薬剤又は他の
血栓溶解剤を投与している患者

外科的処置とカテーテル治療を組み合わせる体制の整っている施
設においては、Fogarty カテーテルによる外科的血栓除去術と IVR での狭窄拡張
を同時に行う治療法も選択肢となってくる。

透析学会ガイドライン第5章 バスキュラーアクセストラブルの管理(1)
狭窄・閉塞 GL-3, 4, 5の内容と整合性がとられている。

CQ11. 血栓に対する治療のエンドポイントは？

『AVF では、血栓性閉塞していた部位に thrill あるいは強い拍動が出現し、血管造影あるいは超音波検査で著明な血栓量の減少を認めればバルーン PTA に移行する。AVG では同じく血栓閉塞部位で著明な血栓量の減少を認めればバルーン PTA に移行する。バルーン PTA 後に造影剤の速い run-off の確認が必須である。』

推奨度 1C

解説

血栓の処理が進み、血栓量が減少して動脈との交通が回復すると、AVF でも AVG でも拍動が出現する^{J-2)}。この際、血管造影あるいは US で出来るだけ残存血栓が少なくなることが望ましいが、血栓除去デバイスの稼働時間、血栓溶解のウロキナーゼの使用量をある程度費やしても残ってしまった血栓に関しては、その後バルーン PTA を施行する。ただし AVF の動静脈吻合部付近と AVG の graft 動脈側吻合部付近にしつこく残る小血栓については固いものが多く、そのままバルーン PTA で拡張しても、治療後早期の再開塞の原因となることも少なくなく、バルーンでの拡張に先だってガイドワイヤルーメン付きの Fogarty カテーテルでより下流に引き抜いておくことが望ましい。

バルーン PTA 後でも残存血栓により良好な血流が得られない場合は、さらに血栓に対する治療を追加で行い、良好な画像所見および理学的所見が得られるまでバルーン拡張と血栓処理を繰り返して行う。バルーン拡張中に新たに血栓が出現するような症例もまれに見られ、その際はヘパリンの追加投与を行うと共に閉塞部全長のバルーン拡張をできるだけ短時間に行うべきである。

バルーン拡張後に AVF での動静脈吻合部、AVG での動脈側吻合部付近の graft に thrill を触知し、血管造影上の良好な造影剤の run-off¹⁵⁾あるいは US 上の良好な上腕動脈血流量あるいは graft 血流量の回復、が得られれば手技を終了してもよい。理学的所見あるいは画像所見が不良なままの手技終了は早期の再開塞を来すリスクが高い。

透析学会ガイドライン第5章 バスキュラーアクセストラブルの管理(1) 狭窄・閉塞 GL-3, 4, 5の内容と整合性がとられている。

CQ12. ステンットの適応は？

『早期リコイル症例、3ヶ月未満の短期再狭窄を繰り返す症例、長時間加圧で血流障害が改善しない血管損傷症例、解剖学的圧迫による中枢静脈の血流障害などが適応となり、場合によっては血流障害を伴う残存血栓症例、仮性動脈瘤症例なども適応となり得る。』

推奨度 1C

解説

ステント適応部位は、原則的には穿刺部位とならない肘部以上の中枢側静脈が望ましいということは、認識しておく必要がある。

適応に関しては議論があるが、現時点で、比較的コンセンサスが得られている適応は、以下の状況である^{3, 4, 12, 13, 14, 15, 30, 34, 64, 66, 67, 83, 84, J4, J6, J10}。

①早期リコイル症例 elastic recoil は、適切な径のバルーンで完全拡張できたにもかかわらず30%以上の狭窄が残存する場合である。すべての例でstentが適応になるわけではなく、残存狭窄があっても理学的所見が改善した場合は追加治療の適応とはならない。

②3ヶ月未満の短期間で再狭窄を繰り返す症例⁸⁹⁾

狭窄を繰り返す部位が、前腕の吻合部近傍であれば手術による再吻合も考慮されるべきである。ステントの留置で次回までの再狭窄の期間が延長される報告はある。しかしながら、一旦ステント内狭窄がおきれば、通常のバルーン拡張のみでは十分な拡張が得られない。

③止血困難な血管損傷症例

バルーンカテーテルによる低圧拡張と用手圧迫で止血困難な場合はstentの留置が考慮されるべきである。自己拡張型のbarestentを留置し、さらに低圧バルーン拡張と用手圧迫の追加を行うことで止血できる可能性が高い¹⁷⁾。

④解剖学的圧迫による中枢静脈の血流障害⁸⁵⁾

鎖骨下静脈における鎖骨肋骨接合部での圧迫や無名静脈における腕頭動脈による外方性圧迫は、バルーン拡張のみでは十分な拡張が得られない。そのため、stentの留置は考慮されるべきである。

⑤そのほか

仮性瘤症例もカバードステントで瘤を閉塞する方法もあるが、瘤が吻合部近傍の場合は、瘤切除と再吻合が選択される。

透析学会ガイドラインでは、ステントに関する記載はない。

CQ13. ステンツの選択は？

『基本的に自己拡張型ステントだが中心静脈の一部ではバルーン拡張型ステントの使用も可能である。ステント径は正常血管径の1~2mm大きめのものを選択する。』

推奨度 1C

解説

1. ステンツの種類

ステントは大別して自己拡張型とバルーン拡張型に分類される。自己拡張型はそれぞれに特徴があり自己拡張型は自らの radial force にて血管壁を拡張する。しかし線維化の強いいわゆる固い病変などでは、十分に拡張されない場合があり、その際にはステントを圧着させるためバルーンで後拡張を行うことが望ましい。バルーン拡張型は自己拡張力がなくバルーンにてステントを血管壁に圧着させる。そのため外力に弱く、変形を起こすと自己回復できない。四肢の静脈狭窄の場合、外傷など外部からの圧力や関節の屈伸などの筋肉の力がステントにかかる可能性があることや血管の口径差があるため自己拡張型ステントの使用が一般的である^{*3, 4, 9, 12, 14, 15, 17, 18, 20, 28, 40, 42, 47, 49, 50, 60, 63, 66, 70, 78, J-10}。一方中枢静脈では外力の及ばない部位でバルーン拡張型の使用は可能である¹⁾。

2. ステンツ径の選択

ステントの径についての明らかなエビデンスはないが、近傍の正常血管径と同等とするものもある²⁾が1-2mm大きいものを使用している文献が多い^{3, 20, 30, 70}。また長さにおいては狭窄を十分にカバーできるものを選択するが、エッジやステント両端近傍に新たな狭窄を惹起する可能性があることから、可能な限り狭窄長に近いものを選択すべきである^{2, 20, 30}。中心静脈の破裂による仮性動脈瘤に対してカバードステント（ステントグラフト）を使用する場合もある^{1, 49}。

透析学会ガイドラインでは、ステントに関する記載はない。

CQ14. ステンツの留置方法は？

『直接的・間接的に、将来のアクセス作成を妨げないように留置すべきである。』

推奨度 1C

解説

ステントを挿入した前腕から上腕の静脈は、アクセスとして動静脈吻合には使用できないため、将来的な再吻合部を温存するためにステント留置は慎重にしなければならない。原則的には、ステントの留置部位は、穿刺部位とならない肘部以上の中枢側静脈が望ましいということは、認識しておく必要がある。

鎖骨下静脈へのステント留置の際には、将来のアクセスルート確保のため、開存している内頸静脈の開口部にかからないように留置すべきである^{30, 34, 38)}。左右の腕頭静脈へのステント留置の際には対側の腕頭静脈本幹に狭窄を惹起する可能性があるため、上大静脈にステントが突出しないように留置すべきである。後拡張についても、ステントを血管壁に圧着させる必要がある場合には、ステント留置前に使用したバルーンカテーテルを用いて後拡張を行うべきである。

ステントには、バルーン拡張型と自己拡張型がある。屈曲部や血管の口径差があるアクセス血管には自己拡張型ステントの使用が一般的である^{3, 4, 9, 12, 14, 15, 17, 18, 20, 28, 40, 42, 47, 49, 50, 60, 63, 66, 70, 78, J-10)}。アプローチはシースが、6Fr 以上が必要になり、それに見合う血管径が要求される。静脈アプローチが一般的で、前腕レベルの場合は、逆行性アプローチ、中心静脈の場合は順行性アプローチとなる。ステント径の選択は、通常近接する正常血管径をもとに決定する。

透析学会ガイドラインでは、ステントに関する記載はない。

CQ15. ステンツ留置の合併症とその対策は？

『ステント内血栓性閉塞に対しては、通常通りの血栓性閉塞に対する治療を行う。ステント迷入に対してはスネアカテーテルなど異物除去カテーテルによる回収を試みる。ステントの短縮・破損・移動に対しては、要すれば追加ステント留置を行う。』

推奨度 1C

解説

ステント内血栓性閉塞^{32,63)}に対する治療は通常 of 血栓性閉塞に対する治療法に準ずるが、特に中枢静脈に留置したステント内血栓は、大きいまま血流にのって肺に飛ぶと重篤な肺梗塞を来す恐れがあるため、より慎重な操作を要する。

まず中枢静脈へのステント留置の際には、可能であれば心臓への迷入対策としてガイドワイヤーを pull-through の状態にしておくことが望ましい。Pull-through の状態となっていればステントが大静脈に迷入しても心房から心室に迷入することを防ぐことが出来る。実際に大静脈や心臓への迷入が起こってしまった場合には、スネアカテーテルなどの異物除去カテーテルを用いて、迷入したステントをシース挿入部まで安全に移動できればシース挿入部の血管をカットダウンして体外に取り出し²⁰⁾、そこまでの移動が不可能であれば、腕頭～鎖骨下静脈あるいは腸骨静脈など安全な場所に移動する必要がある。安全な場所まで移動できれば、その部位に安定した留置を試みる。単独で安全な部位に安定留置が困難であればステントを追加留置し固定する場合もある。ステントの短縮・破損・局所的な移動⁷⁰⁾に関しては、それに起因する病変および症状の出現があればステントの追加留置⁴⁹⁾を含めた治療を考慮する。

透析学会ガイドラインでは、ステントに関する記載はない。

【文献】

1. Kariya S, Tanigawa N, Kojima H, et al. Percutaneous transluminal cutting-balloon angioplasty for hemodialysis access stenoses resistant to conventional balloon angioplasty. **Acta Radiol** 2006;47:1017-21.
2. Yevzlin AS, Maya ID, Asif A. Endovascular stents for dialysis access: under what circumstances do the data support their use? **Adv Chronic Kidney Dis** 2009;16:352-9.
3. Vesely TM. Endovascular intervention for the failing vascular access. **Adv Ren Replace Ther** 2002;9:99-108.
4. Ozyer U, Harman A, Yildirim E, Aytakin C, Karakayali F, Boyvat F. Long-term results of angioplasty and stent placement for treatment of central venous obstruction in 126 hemodialysis patients: a 10-year single-center experience. **AJR Am J Roentgenol** 2009;193:1672-9.
5. Peirce RM, Funaki B, Van Ha TG, Lorenz JM. Percutaneous declotting of virgin femoral hemodialysis grafts. **AJR Am J Roentgenol** 2005;185:1615-9.
6. Wang HJ, Yang YF. Percutaneous treatment of dysfunctional Brescia-Cimino fistulae through a radial arterial approach. **Am J Kidney Dis** 2006;48:652-8.
7. Bakken AM, Galaria, II, Agerstrand C, et al. Percutaneous therapy to maintain dialysis access successfully prolongs functional duration after primary failure. **Ann Vasc Surg** 2007;21:474-80.
8. Bhat R, McBride K, Chakraverty S, Vikram R, Severn A. Primary cutting balloon angioplasty for treatment of venous stenoses in native hemodialysis fistulas: long-term results from three centers. **Cardiovasc Intervent Radiol** 2007;30:1166-70; discussion 71-2.

9. Denison GL, Funaki B. Percutaneous mural fenestration and angioplasty for the treatment of a refractory hemodialysis-related venous stenosis. *Cardiovasc Intervent Radiol* 2006;29:1163-4.
10. Fujiwar H, Narimatsu Y, Hashimoto S, et al. Long-term results of percutaneous transluminal angioplasty for hemodialysis shunt insufficiency. *Cardiovasc Intervent Radiol* 2000;23:83.
11. Hong HP, Kim SK. Usefulness of percutaneous intervention with transarterial approach in the salvage of nonmaturing native fistulas status-post transvenous approach failure: transarterial approach in the salvage of nonmaturing native fistulas. ***Cardiovasc Intervent Radiol* 2009;32:1252-6.**
12. Kariya S, Tanigawa N, Kojima H, et al. Peripheral stent placement in hemodialysis grafts. ***Cardiovasc Intervent Radiol* 2009;32:960-6.**
13. Kim YC, Won JY, Choi SY, et al. Percutaneous treatment of central venous stenosis in hemodialysis patients: long-term outcomes. ***Cardiovasc Intervent Radiol* 2009;32:271-8.**
14. Maskova J, Komarkova J, Kivanek J, Danes J, Slavikova M. Endovascular treatment of central vein stenoses and/or occlusions in hemodialysis patients. ***Cardiovasc Intervent Radiol* 2003;26:27-30.**
15. Miyayama S, Matsui O, Taki K, et al. Occluded Brescia-cimino hemodialysis fistulas: endovascular treatment with both brachial arterial and venous access using the pull-through technique. ***Cardiovasc Intervent Radiol* 2005;28:806-12.**
16. Peregrin JH, Rocek M. Results of a peripheral cutting balloon prospective multicenter European registry in hemodialysis vascular access. ***Cardiovasc Intervent Radiol* 2007;30:212-5.**

17. Rajan DK, Clark TW. Patency of Wallstents placed at the venous anastomosis of dialysis grafts for salvage of angioplasty-induced rupture. **Cardiovasc Intervent Radiol 2003;26:242-5.**
18. Rajan DK, Saluja JS. Use of nitinol stents following recanalization of central venous occlusions in hemodialysis patients. **Cardiovasc Intervent Radiol 2007;30:662-7.**
19. Shin SW, Do YS, Choo SW, Lieu WC, Choo IW. Salvage of immature arteriovenous fistulas with percutaneous transluminal angioplasty. **Cardiovasc Intervent Radiol 2005;28:434-8.**
20. Turmel-Rodrigues L, Pengloan J, Bourquelot P. Interventional radiology in hemodialysis fistulae and grafts: a multidisciplinary approach. **Cardiovasc Intervent Radiol 2002;25:3-16.**
21. Verstandig AG, Bloom AI, Sasson T, Haviv YS, Rubinger D. Shortening and migration of Wallstents after stenting of central venous stenoses in hemodialysis patients. **Cardiovasc Intervent Radiol 2003;26:58-64.**
22. Bittl JA. Venous rupture during percutaneous treatment of hemodialysis fistulas and grafts. **Catheter Cardiovasc Interv 2009;74:1097-101.**
23. Bittl JA, Feldman RL. Cutting balloon angioplasty for undilatable venous stenoses causing dialysis graft failure. **Catheter Cardiovasc Interv 2003;58:524-6.**
24. Bittl JA, von Mering GO, Feldman RL. Adaptive remodeling of hypoplastic hemodialysis fistulas salvaged with angioplasty. **Catheter Cardiovasc Interv 2009;73:974-8.**
25. Lai CC, Kang PL, Tsai HL, Mar GY, Liu CP. Percutaneous management of acutely thrombosed hemodialysis grafts: the double balloon occlusion

technique. **Catheter Cardiovasc Interv** 2009;73:117-22.

26. Chan MR, Bedi S, Sanchez RJ, et al. Stent placement versus angioplasty improves patency of arteriovenous grafts and blood flow of arteriovenous fistulae. **Clin J Am Soc Nephrol** 2008;3:699-705.

27. Nassar GM, Nguyen B, Rhee E, Achkar K. Endovascular treatment of the "failing to mature" arteriovenous fistula. **Clin J Am Soc Nephrol** 2006;1:275-80.

28. Yevzlin A, Asif A. Stent placement in hemodialysis access: historical lessons, the state of the art and future directions. **Clin J Am Soc Nephrol** 2009;4:996-1008.

29. Ono T, Goto H, Morishita K, Kondo H, Hirakata H, Iida M. Immediate hemodialysis after percutaneous transvenous angioplasty increases patency rates of arterio-venous fistula. **Clin Nephrol** 2004;62:301-5.

30. Aytekin C, Boyvat F, Yagmurdur MC, Moray G, Haberal M. Endovascular stent placement in the treatment of upper extremity central venous obstruction in hemodialysis patients. **Eur J Radiol** 2004;49:81-5.

31. Maeda K, Furukawa A, Yamasaki M, Murata K. Percutaneous transluminal angioplasty for Brescia-Cimino hemodialysis fistula dysfunction: technical success rate, patency rate and factors that influence the results. **Eur J Radiol** 2005;54:426-30.

32. Sofocleous CT, Schur I, Koh E, et al. Percutaneous treatment of complications occurring during hemodialysis graft recanalization. **Eur J Radiol** 2003;47:237-46.

33. Kakkos SK, Haddad GK, Haddad JA, Scully MM. Secondary patency of thrombosed prosthetic vascular access grafts with aggressive surveillance, monitoring and endovascular management. **Eur J Vasc Endovasc Surg**

2008;36:356-65.

34. Karakayali F, Basaran O, Ekici Y, et al. Effect of secondary interventions on patency of vascular access sites for hemodialysis. **Eur J Vasc Endovasc Surg 2006;32:701-9.**

35. Haage P, Krings T, Schmitz-Rode T. Nontraumatic vascular emergencies: imaging and intervention in acute venous occlusion. **Eur Radiol 2002;12:2627-43.**

36. Vorwerk D. Non-traumatic vascular emergencies: management of occluded hemodialysis shunts and venous access. **Eur Radiol 2002;12:2644-50.**

37. Miquelin DG, Reis LF, da Silva AA, de Godoy JM. Percutaneous transluminal angioplasty in the treatment of stenosis of arteriovenous fistulae for hemodialysis. **Int Arch Med 2008;1:16.**

38. Chen CY, Liang HL, Pan HB, et al. Metallic stenting for treatment of central venous obstruction in hemodialysis patients. **J Chin Med Assoc 2003;66:166-72.**

39. Anain P, Shenoy S, O'Brien-Irr M, Harris LM, Dryjski M. Balloon angioplasty for arteriovenous graft stenosis. **J Endovasc Ther 2001;8:167-72.**

40. Kakkos SK, Haddad GK, Haddad J, Scully MM. Percutaneous rheolytic thrombectomy for thrombosed autogenous fistulae and prosthetic arteriovenous grafts: outcome after aggressive surveillance and endovascular management. **J Endovasc Ther 2008;15:91-102.**

41. Tynan-Cuisiner G, Berman SS. Advances in endovascular techniques to treat failing and failed hemodialysis access. **J Endovasc Ther 2004;11 Suppl 2:II134-9.**

42. Tan CW, Yount RD, Quintal RE. Percutaneous recanalization of thrombosed dialysis shunts. **J La State Med Soc 2000;152:559-62.**
43. Clark TW. Nitinol stents in hemodialysis access. **J Vasc Interv Radiol 2004;15:1037-40.**
44. Cohen A, Korzets A, Neyman H, et al. Endovascular interventions of juxtaanastomotic stenoses and thromboses of hemodialysis arteriovenous fistulas. **J Vasc Interv Radiol 2009;20:66-70.**
45. Falk A. Maintenance and salvage of arteriovenous fistulas. **J Vasc Interv Radiol 2006;17:807-13.**
46. Guiu B, Loffroy R, Ben Salem D, et al. Angioplasty of long venous stenoses in hemodialysis access: at last an indication for cutting balloon? **J Vasc Interv Radiol 2007;18:994-1000.**
47. Gupta M, Rajan DK, Tan KT, Sniderman KW, Simons ME. Use of expanded polytetrafluoroethylene-covered nitinol stents for the salvage of dysfunctional autogenous hemodialysis fistulas. **J Vasc Interv Radiol 2008;19:950-4.**
48. Manninen HI, Kaukanen E, Makinen K, Karhapaa P. Endovascular salvage of nonmaturing autogenous hemodialysis fistulas: comparison with endovascular therapy of failing mature fistulas. **J Vasc Interv Radiol 2008;19:870-6.**
49. Nael K, Kee ST, Solomon H, Katz SG. Endovascular management of central thoracic veno-occlusive diseases in hemodialysis patients: a single institutional experience in 69 consecutive patients. **J Vasc Interv Radiol 2009;20:46-51.**
50. Rajan DK, Clark TW, Patel NK, Stavropoulos SW, Simons ME.

Prevalence and treatment of cephalic arch stenosis in dysfunctional autogenous hemodialysis fistulas. **J Vasc Interv Radiol 2003;14:567-73.**

51. Rajan DK, Platzker T, Lok CE, et al. Ultrahigh-pressure versus high-pressure angioplasty for treatment of venous anastomotic stenosis in hemodialysis grafts: is there a difference in patency? **J Vasc Interv Radiol 2007;18:709-14.**

52. Rocek M, Peregrin JH, Lasovickova J, Krajickova D, Slaviokova M. Mechanical thrombolysis of thrombosed hemodialysis native fistulas with use of the Arrow-Trerotola percutaneous thrombolytic device: our preliminary experience. **J Vasc Interv Radiol 2000;11:1153-8.**

53. Singer-Jordan J, Papura S. Cutting balloon angioplasty for primary treatment of hemodialysis fistula venous stenoses: preliminary results. **J Vasc Interv Radiol 2005;16:25-9.**

54. Song HH, Kim KT, Chung SK, Kim YO, Yoon SA. Cutting balloon angioplasty for resistant venous stenoses of Brescia-Cimino fistulas. **J Vasc Interv Radiol 2004;15:1463-7.**

55. Trerotola SO, Kwak A, Clark TW, et al. Prospective study of balloon inflation pressures and other technical aspects of hemodialysis access angioplasty. **J Vasc Interv Radiol 2005;16:1613-8.**

56. Turmel-Rodrigues LA. Hemodialysis access declotting: a native fistula is not a prosthetic graft. **J Vasc Interv Radiol 2000;11:135-7.**

57. Vesely TM, Pilgram TK. Angioplasty balloon inflation pressures during treatment of hemodialysis graft-related stenoses. **J Vasc Interv Radiol 2006;17:623-8.**

58. Vesely TM, Siegel JB. Use of the peripheral cutting balloon to treat

hemodialysis-related stenoses. **J Vasc Interv Radiol 2005;16:1593-603.**

59. Vogel PM, Parise C. SMART stent for salvage of hemodialysis access grafts. **J Vasc Interv Radiol 2004;15:1051-60.**

60. Vogel PM, Parise C. Comparison of SMART stent placement for arteriovenous graft salvage versus successful graft PTA. **J Vasc Interv Radiol 2005;16:1619-26.**

61. Wu CC, Lin MC, Pu SY, Tsai KC, Wen SC. Comparison of cutting balloon versus high-pressure balloon angioplasty for resistant venous stenoses of native hemodialysis fistulas. **J Vasc Interv Radiol 2008;19:877-83.**

62. Ascher E, Hingorani A, Marks N. Duplex-guided balloon angioplasty of failing or nonmaturing arterio-venous fistulae for hemodialysis: a new office-based procedure. **J Vasc Surg 2009;50:594-9.**

63. Bakken AM, Protack CD, Saad WE, Lee DE, Waldman DL, Davies MG. Long-term outcomes of primary angioplasty and primary stenting of central venous stenosis in hemodialysis patients. **J Vasc Surg 2007;45:776-83.**

64. Duijm LE, van der Rijt RH, Cuypers PW, et al. Outpatient treatment of arterial inflow stenoses of dysfunctional hemodialysis access fistulas by retrograde venous access puncture and catheterization. **J Vasc Surg 2008;47:591-8.**

65. Kolakowski S, Jr., Dougherty MJ, Calligaro KD. Salvaging prosthetic dialysis fistulas with stents: forearm versus upper arm grafts. **J Vasc Surg 2003;38:719-23.**

66. Shemesh D, Goldin I, Zaghaf I, Berlowitz D, Raveh D, Olsha O. Angioplasty with stent graft versus bare stent for recurrent cephalic arch stenosis in autogenous arteriovenous access for hemodialysis: a prospective randomized

clinical trial. **J Vasc Surg** 2008;48:1524-31, 31 e1-2.

67. Sprouse LR, 2nd, Lesar CJ, Meier GH, 3rd, et al. Percutaneous treatment of symptomatic central venous stenosis [corrected]. **J Vasc Surg** 2004;39:578-82.

68. Turmel-Rodrigues LA. Regarding "Angioplasty with stent graft versus bare stent for recurrent cephalic arch stenosis in autogenous arteriovenous access for hemodialysis: a prospective randomized clinical trial". **J Vasc Surg** 2009;50:472; author reply -4.

69. White JJ, Paulson WD, Schwab SJ. Treatment of hemodialysis AV graft stenosis: stents resurgent. **Kidney Int** 2005;67:772-3.

70. Liang HL, Pan HB, Lin YH, et al. Metallic stent placement in hemodialysis graft patients after insufficient balloon dilation. Korean **J Radiol** 2006;7:118-24.

71. Kariya S, Tanigawa N, Kojima H, et al. Residual stenosis after conventional balloon angioplasty for hemodialysis shunt failure: treatment with metallic stent placement and post-balloon dilatation. **Radiat Med** 2005;23:51-5.

72. Clark TW, Cohen RA, Kwak A, et al. Salvage of nonmaturing native fistulas by using angioplasty. **Radiology** 2007;242:286-92.

73. Kariya S, Tanigawa N, Kojima H, et al. Primary patency with cutting and conventional balloon angioplasty for different types of hemodialysis access stenosis. **Radiology** 2007;243:578-87.

74. Liang HL, Pan HB, Chung HM, et al. Restoration of thrombosed Brescia-Cimino dialysis fistulas by using percutaneous transluminal angioplasty. **Radiology** 2002;223:339-44.

75. Manninen HI, Kaukanen ET, Ikaheimo R, et al. Brachial arterial access:

endovascular treatment of failing Brescia-Cimino hemodialysis fistulas--initial success and long-term results. **Radiology 2001;218:711-8.**

76. Trerotola SO, Stavropoulos SW, Shlansky-Goldberg R, Tuite CM, Kobrin S, Rudnick MR. Hemodialysis-related venous stenosis: treatment with ultrahigh-pressure angioplasty balloons. **Radiology 2004;231:259-62.**

77. Cynamon J, Pierpont CE. Thrombolysis for the treatment of thrombosed hemodialysis access grafts. **Rev Cardiovasc Med 2002;3 Suppl 2:S84-91.**

78. Kwok PC. Endovascular Treatment for Central Venous Stenosis due to Central Vein Catheterization for Hemodialysis. **Saudi J Kidney Dis Transpl 2004;15:338-45.**

79. Asif A, Salman L, Carrillo RG, et al. Patency rates for angioplasty in the treatment of pacemaker-induced central venous stenosis in hemodialysis patients: results of a multi-center study. **Semin Dial 2009;22:671-6.**

80. Beathard GA. Management of complications of endovascular dialysis access procedures. **Semin Dial 2003;16:309-13.**

81. Beathard GA. Successful treatment of the chronically thrombosed dialysis access graft: resuscitation of dead grafts. **Semin Dial 2006;19:417-20.**

82. Clark TW, Rajan DK. Treating intractable venous stenosis: present and future therapy. **Semin Dial 2004;17:4-8.**

83. Jain G, Maya ID, Allon M. Outcomes of percutaneous mechanical thrombectomy of arteriovenous fistulas in hemodialysis patients. **Semin Dial 2008;21:581-3.**

84. Maya ID, Saddekni S, Allon M. Treatment of refractory central vein stenosis in hemodialysis patients with stents. **Semin Dial 2007;20:78-82.**

85. Packer J. An alternative approach to a totally occluded subclavian vein in a malfunctioning arteriovenous fistula. **Semin Dial 2007;20:365-9.**
86. Vesely TM, Amin MZ, Pilgram T. Use of stents and stent grafts to salvage angioplasty failures in patients with hemodialysis grafts. **Semin Dial 2008;21:100-4.**
87. Wusirika R, Leavitt M, Boyer C, et al. Hemodialysis graft with blind loop inflow segment treated with stent placement. **Semin Dial 2008;21:455-6.**
88. Beathard GA. Angioplasty for arteriovenous grafts and fistulae. **Semin Nephrol 2002;22:202-10.**
89. Vesely TM. Role of stents and stent grafts in management of hemodialysis access complications. **Semin Vasc Surg 2007;20:175-83.**
90. Nassar GM. Endovascular management of the "failing to mature" arteriovenous fistula. **Tech Vasc Interv Radiol 2008;11:175-80.**
91. Mansilla AV, Toombs BD, Vaughn WK, Zeledon JI. Patency and life-spans of failing hemodialysis grafts in patients undergoing repeated percutaneous de-clotting. **Tex Heart Inst J 2001;28:249-53.**
92. Naoum JJ, Irwin C, Hunter GC. The use of covered nitinol stents to salvage dialysis grafts after multiple failures. **Vasc Endovascular Surg 2006;40:275-9.**
93. Surowiec SM, Fegley AJ, Tanski WJ, et al. Endovascular management of central venous stenoses in the hemodialysis patient: results of percutaneous therapy. **Vasc Endovascular Surg 2004;38:349-54.**

J-1.

津島寿一，日野一郎，成松芳明，林信成，天野泉，内藤晃，貞岡俊一，黒木一典，後藤靖雄，松浦克彦，高瀬圭，狩谷秀治，佐藤隆：

透析シャント機能不全に対する画像ガイド下血管内治療の成績に関する調査 前向き多施設共同研究、Interventional Radiology, 24: 368-383, 2009.

J-2.

後藤靖雄:慢性腎不全 透析シャント血栓性閉塞、血栓と循環, 16 321-326, 2008.

J-3.

土井盛博，牧敬子，川岡孝一郎，福間真悟，山下哲正，頼岡徳在：

透析シャント発育不全症例に対する経皮的血管形成術
, 腎と透析 アクセス 2008, 131-134, 2008.

J-4.

土井盛博，福間真悟，川岡孝一郎，山崎昌弘，山下哲正，碓井公治，重本憲一郎，原田知，頼岡徳在:透析シャントインターベンションにおけるステント内狭窄, 腎と透析 アクセス 2006, 132-134, 2006.

J-5.

湯浅貢司，安井清，児玉光史，安藤慎司，北野和美： PTA が有用であった透析シャントに伴う中心静脈狭窄の 2 例, Interventional Radiology 22, 1340-45, 2007.

J-6.

Kariya Si, Tanigawa N, Kojima H, et al:

血液透析シャント失敗に対する従来型バルーン血管形成後の残存狭窄 金属ステント留置およびバルーン後拡張術による治療 (Residual Stenosis after Conventional Balloon Angioplasty for Hemodialysis Shunt Failure: Treatment with Metallic Stent Placement and Post-balloon Dilatation), Radiation Medicine 23, 51-55, 2005.

J-7.

田部周市, 後藤靖雄, 田熊淑男: 透析シャント造影検査における CO₂ の有用性, 日本透析医学会雑誌, 39 67-73, 2006.

J-8.

小澤善, 平田勇三, 竹内和行, 藤森明, 依藤正彦, 米澤和之:
繰り返す透析シャント不全に対して IVR にて対応している一例, 甲南病院医学雑誌 22, 42-44, 2005.

J-9.

土井盛博, 奥本賢, 谷口良彦, 丸林誠二, 浅井真理子, 山下哲正, 土井俊樹, 勝谷昌平, 正木崇生, 頼岡徳在: PTA 透析シャントトラブルに対するカッティングバルーンとステント留置の開存率の比較検討, 腎と透析 57, 85-88, 2004.

J-10.

後藤靖雄, 田部周市, 石橋忠司, 高橋昭喜, 山田章吾: 透析シャント不全に対するステント治療の長期成績, 日本医学放射線学会雑誌 64, 564-569, 2004.