

特別企画 リピオドール使用の現状とTAEにおける功罪(第10回肝動脈塞栓療法研究会より)

1. シスプラチン・リピオドール懸濁液の肝細胞癌への応用 - 基礎から臨床へ -

熊本大学大学院 消化器外科学, しばた内科・胃腸科医院¹⁾, 神戸学院大学薬学部 薬剤学講座²⁾
 熊本大学医学部附属病院 薬剤部³⁾, 熊本大学大学院 放射線診断学⁴⁾, 同消化器内科学⁵⁾
 別府 透, 増田稔郎, 高橋将史, 古賀宣勝, 土居浩一, 石河隆敏, 柴田淳治¹⁾, 岸本修一²⁾,
 福島昭二²⁾, 濱田哲暢³⁾, 山下康行⁴⁾, 佐々木 裕⁵⁾, 馬場秀夫

はじめに

当科では、院内製剤として開発したシスプラチン・リピオドール懸濁液 (CDDP/LPD) による肝動脈化学塞栓療法 (TACE) を1986年に肝細胞癌 (HCC) の治療体系に取り入れた¹⁻³⁾。その後一貫してHCCに対する肝切除、局所凝固療法、interventional radiology (IVR) を組み合わせた個別化治療を行ってきた^{4,5)}。

最近CDDPの肝動注用微粉末製剤が市販され、HCC治療への応用が期待されている。本稿では約20年にわたるCDDP/LPDの使用経験から、その使用上の留意点、治療効果、長期成績についてまとめる。

肝細胞癌に対するシスプラチン(CDDP)の抗腫瘍効果

CDDPはRosenbergが1965年に発見した白金化合物で、DNAの二重らせんにCDDPが結合してinterstrand close linkがintrastrand close linkを形成し、その機能を阻害することで効果を発揮する。HCCに対するCDDP溶液単独での全身化学療法の奏功率は9%と低いが、肝動注療法 (HAI) では40~45%と比較的高率である⁶⁾。

シスプラチン・リピオドール懸濁液 (CDDP/LPD) の開発

当院薬剤部や消化器内科との共同で、院内製剤としてのCDDP/LPDを開発した^{7,8)}。具体的にはクリーンベンチ内で、市販のCDDP製剤 (CDDP 50mg/生食100ml) より水流エバポレーター (40℃) で水を留去、残渣より注射用蒸留水でNaClを溶解除去、CDDP粉末を乾燥滅菌 (135℃, 2h)、乳鉢、乳棒で微細粉末化、リピオドールを少量ずつ研和しながら添加し、CDDP濃度を20mg/mlに調節した⁷⁾。

In vitro でパドル法によるCDDPの放出試験や*In vivo* でのVX-2腫瘍移植家兎モデルにおける肝動注実験でCDDP/LPDの徐放性と腫瘍内への選択的貯留性を確認した。CDDP/LPDとCDDP溶液との肝動注時の比較では、CDDP/LPD投与後の組織中プラチナ濃度は癌部にお

いてCDDP溶液の93倍高く、腫瘍増殖を有意に抑制した (図1)⁷⁾。

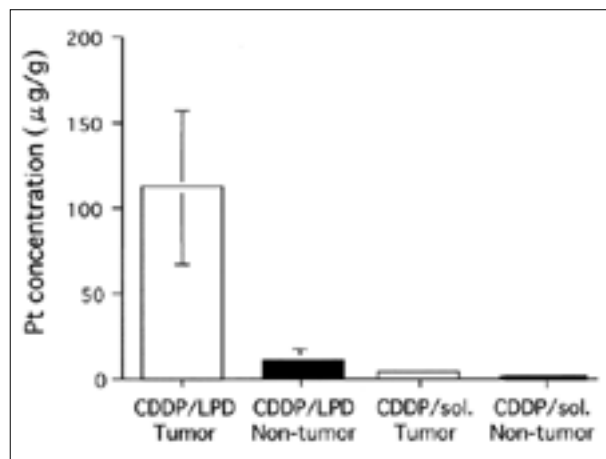


図1 肝動注時の剤型別の組織中プラチナ濃度 (文献7) より改変引用)

VX-2腫瘍移植家兎におけるCDDP 2mg 肝動脈内投与後1週目で比較した。CDDP/LPD投与で癌部は非癌部の11.5倍、CDDP溶液投与の93.3倍のプラチナ濃度であった。

シスプラチン・リピオドール懸濁液 (CDDP/LPD) とアイエーコール・リピオドール懸濁液 (IA/LPD) の同等性の確認

院内製剤であるCDDP/LPDとアイエーコール/リピオドール懸濁液 (IA/LPD) の同等性の確認のために以下の検討を行った⁹⁾。CDDP/LPDではCDDP原末とLPDの、IA/LPDではアイエーコール粉末とLPDの用手攪拌のみで、均一な懸濁液を調製可能であった。さらに超音波照射を加えることで、わずかに粒子径が小さくなり分散性が増加した。50%累積粒子径はCDDP/LPDで13.0µm、IA/LPDで12.2µm とほぼ同等で、顕微鏡写真による形態にも相違はなかった (図2)。CDDP/LPDはCDDP 100mg/LPD 5mlに調整した。これ以上のCDDP濃度では、薬剤の粘稠性の増加や徐放性に变化がある可能性があった。日局溶出試験法パドル法に準じた溶出試験、安定性




図2 粒子径の比較(文献9)より引用)

- a: アイエーコール/LPD
- b: CDDP/LPD (院内製剤)

アイエーコール/LPDと院内製剤では、粒子径及び顕微鏡写真に相違は認められなかった。

試験、含量均一性試験でも両剤に差異を認めなかった。両剤でのCDDPの溶出パターンが同等であることから治療効果も同等であることが期待され、院内製剤として実績のあるCDDP/LPDの原薬としてアイエーコールを用いることは製剤学的に妥当であることが確認された。現時点ではアイエーコールよりCDDP/LPDを作製することは適応外使用であるが、当院では先進医療として院内のIRBで認可されたアイエーコール/LPDによるTACEを行っている。

肝細胞癌に対するシスプラチン・リピオドール懸濁液(CDDP/LPD)の治療成績

われわれはHCCに対するCDDP/LPD単独によるHAI¹⁰⁾あるいはCDDP/LPDにアクリルピシノポリ乳酸マイクロスフィア(ACRms)の塞栓を加えたTACE¹⁾の有用性を世界に先駆けて報告した。いずれも進行したHCCを対象としていたが、後者では奏効率50%、3年累積生存率51%と1990年代初めとしては画期的な成績であった¹⁾。2種類の塞栓物質を用いることによる副作用や合併症の増加はなかった。さらにCDDP/LPD投与後の末梢血中Free Platinumの半減期は31.6分と長く、4時間後も測定可能であることやCDDP/LPD投与後の癌部CDDP濃度が非癌部と比較して、肝切除例で42倍高いことからCDDP/LPDの優れた除放性と癌組織内滞留性を臨床例でも確認した¹⁰⁾。しかしCDDP/LPDは懸濁液であり安定性は低いため、超音波照射後に随時攪拌して使用する。またCDDP/LPDの血管障害性は比較的高く、超選択的な投与が望まれる

消化器外科では切除不能肝細胞癌の治療成績の向上を目的として、1991年にCDDP/LPDによるTACE単独治療97例における予後不良因子を検討した⁴⁾。多変量解析では、腫瘍縮小効果不良(NC+PD)、腫瘍径5cm以上、門脈内腫瘍塞栓あり、被膜なしあるいは被膜浸潤あり、vascularityなし、が有意な予後不良因子であった。

その結果に基づき予後不良因子をもつ症例に局所凝固療法や門脈化学塞栓療法を加える、いわゆる『腫瘍因子に基づいた選択的治療』を考案し、実践した。5年後の解析で選択的治療を行った231例の5年累積生存率はTACE単独治療の17%から35%に有意に改善した(図3)。

消化器内科ではCDDP/LPD単独によるHAI 94例とCDDP/LPDを併用したTACE 74例の治療成績を比較検討した¹¹⁾。経肝動脈の治療以外の治療が併用された症例は厳密に除外された。腫瘍ステージⅢ+Ⅳを56%と72%、Child-Pugh分類のB+Cを52%と45%含む、進行した肝機能不良なHCCでの検討であった。治療回数は2回(1~9回)と3回(1~9回)、CDDP投与量は50mg(20~150mg)と70mg(30~150mg)と同等であった。血液学的毒性としてはGrade 3の血小板数の低下が両群でやや高率であった(表1)。その他TACE群ではGrade 3の悪心とtransaminaseの上昇が11%と約半数にみられ、HAI単独より有意に高率であった(表2)。悪心・嘔吐の防止のための5-HT₃受容体拮抗剤やステロイド剤の

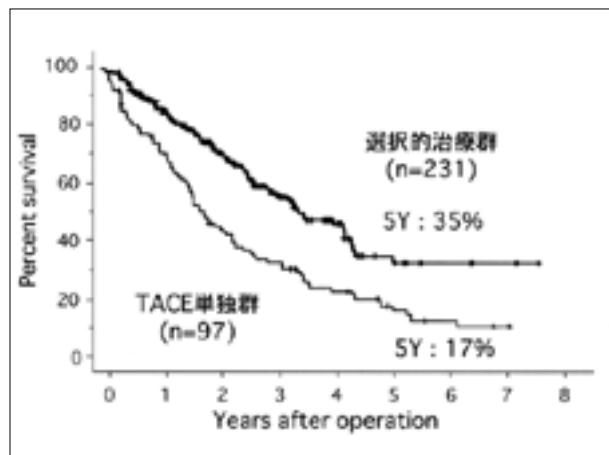


図3 選択的治療の導入による累積生存率の推移(文献⁴⁾より引用)

腫瘍因子に基づいた選択的治療切除不能例の5年累積生存率は17%から35%に改善した。

投与は必須である¹²⁾。腫瘍壊死効果から算出した奏功率は51%と73%であり、TACE群で有意に高値であった(表3)。TACEの累積生存率は5年で25%、10年で7%、HAI単独では5年18%と良好であったが、両群間に有意差を認めなかった(図4)。多変量解析による予後不良因子はAFP100ng/ml以上、アルブミン3.5g/dl以下、腹水あり、であった。さらに腫瘍径別の検討では、3cm以上の腫瘍に限るとTACE群の予後がHAI単独群と比較して有意に良好である(p<0.01)ことや3cm未満の腫瘍と比較して有意に治療部位再発が多い(p<0.001)ことが報告されている¹³⁾。

表1 血液学的毒性

	TACE(n=74)			HAI(n=94)			p-value
	G1,2	G3	G4	G1,2	G3	G4	
WBC	14(19)	2(3)	0(0)	14(15)	8(9)	0(0)	>0.99
Neu	8(11)	8(11)	0(0)	11(12)	7(7)	2(2)	0.58
Hb	28(38)	3(4)	1(1)	25(27)	2(2)	0(0)	0.90
Plt	18(24)	8(11)	0(0)	25(27)	24(26)	0(0)	>0.99

※Plt: 術前の中央値が8.3万, 9.9万 ()内は%
G3 (4.9万以下への低下) 文献11)より引用

表2 非血液学的毒性

	TACE (n=74)			HAI (n=94)			p-value
	G1,2	G3	G4	G1,2	G3	G4	
食欲不振	61(82)	7(11)	0(0)	69(73)	5(5)	0(0)	0.46
悪心	54(73)	7(11)	0(0)	59(63)	1(1)	0(0)	0.03
嘔吐	26(35)	6(8)	0(0)	18(19)	3(3)	0(0)	0.29
下痢	11(15)	0(0)	0(0)	15(16)	1(1)	0(0)	>0.99
発熱	73(99)	1(1)	0(0)	91(97)	0(0)	0(0)	0.90
腹痛	57(77)	5(7)	0(0)	68(72)	4(4)	0(0)	0.71
倦怠感	67(77)	5(7)	0(0)	76(72)	3(4)	0(0)	0.48
T-Bil	37(50)	7(11)	0(0)	47(50)	9(10)	0(0)	>0.99
Albumin	35(47)	0(0)	0(0)	27(29)	0(0)	0(0)	>0.99
GOT	19(26)	35(47)	4(5)	34(36)	26(28)	2(2)	<0.01
GPT	20(27)	36(49)	3(4)	43(46)	19(20)	1(1)	<0.01
ALP	4(5)	0(0)	0(0)	2(2)	0(0)	0(0)	>0.99
Cre	20(27)	0(0)	0(0)	6(6)	0(0)	0(0)	>0.99

()内は% 文献11)より引用

表3 腫瘍壊死効果

	TACE (n=74)	HAI (n=94)	p-value
CR:	24例 (32%)	32例 (34%)	
PR:	30例 (41%)	16例 (17%)	
MR:	10例 (14%)	38例 (40%)	
NC:	7例 (9%)	8例 (9%)	
NE:	3例 (4%)	0例 (0%)	
CR+PR	73% (63-83%)*	51% (41-61%)*	0.006

*95% confidence intervals 文献11)より引用

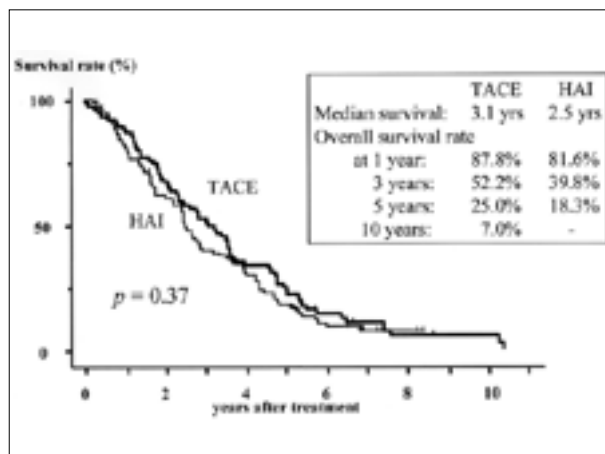


図4 CDDP/LPDによるTACEとHAIの累積生存率の比較 (文献11)より引用)

最近のmeta-analysisでTACEは無治療群と比較してHCCの2年生存率を有意に改善し、CDDPやアドリアマイシン(ADM)を併用したTACEは制癌剤を併用しない肝動脈塞栓療法(TAE)より有効なことが報告された¹⁴⁾。さらにrandomized control study(RCT)でもCDDP/LPDとゼラチンスポンジによるTACEは、無治療群と比較して3年累積生存率を3%から26%に有意に改善した¹⁵⁾。わが国でも従来のSMANCS/LPDやADM/LPDによるTACEよりCDDP/LPDによるTACEの予後が良好な可能性が報告されている^{10,16,17)}。塞栓物質としてのADM/LPDとCDDP/LPDの比較では、腫瘍縮小効果から算出した奏功率は38%と45%で差がなかったが、副作用としては前者で白血球減少(3000/mm³以下)が多く、後者で悪心・嘔吐や血小板減少(50000/mm³以下)が多いとされている¹⁶⁾。

おわりに

今後、現在保険認可されているCDDP水溶液によるHAIやFarmorubicin/LPDによるTACEを対照群としたCDDP/LPDによるTACEに関するRCTの実施が必須である。

【文献】

- 1) Beppu T, Ohara C, Yamaguchi Y, et al: A new approach to chemoembolization for unresectable hepatocellular carcinoma using aclarubicin microspheres in combination with cisplatin suspended in iodized oil. Cancer 68: 2555-2560, 1991.
- 2) 別府 透, 小川道雄, 片渕 茂, 他: 小肝細胞癌に対する肝動脈化学塞栓療法(TACE)の適応と方法. 消化器外科 18: 451-460, 1995.
- 3) 別府 透, 土居浩一, 王 鳳山, 他: 肝細胞癌に対する肝動脈・門脈化学塞栓療法の基礎的検討と臨床応用. 消化器癌の発生と進展 6: 231-233, 1994.
- 4) 別府 透, 小川道雄, 大原千年, 他: 肝細胞癌に対する集学的治療—腫瘍因子に基づいた選択的治療を中

- 心に一. 消化器外科 19 : 1175 - 1186, 1996.
- 5) 別府 透, 石河隆敏, 高橋将史, 他 : 肝癌に対する動脈塞栓・動注化学療法の現状と最近の進歩. 消化器外科 26 : 1847 - 1858, 2003.
 - 6) 市田隆文 : 【進行肝癌治療の進歩】 進行性肝細胞癌の内科的治療の進歩. 日本消化器病学会雑誌 100 : 403 - 413, 2003.
 - 7) 福島昭二, 岸本修一, 林 良樹, 他 : リピオドール中シスプラチン懸濁液 (LPS) による肝細胞癌の動注化学療法 (その1) LPSの調製と家兎肝癌モデルにおける肝動脈内投与による制吐効果. 日本癌治療学会誌 23 : 2743 - 2749, 1988.
 - 8) 柴田淳治, 木村俊一, 近沢秀人, 他 : リピオドール中シスプラチン (CDDP) 懸濁液 (LPS) による肝細胞癌 (HCC) の動注化学療法 (その2) 臨床的検討. 日本癌治療学会誌 23 : 2750 - 2759, 1988.
 - 9) 濱田哲暢, 森山祐輔, 別府 透, 他 : 薬剤師による処方支援 リピオドール中シスプラチン懸濁液の製剤学的評価 院内製剤と市販製剤との比較. 医薬ジャーナル 41 : 1017 - 1024, 2005.
 - 10) Shibata J, Fujiyama S, Sato T, et al : Hepatic arterial injection chemotherapy with cisplatin suspended in an oily lymphographic agent for hepatocellular carcinoma. *Cancer* 64 : 1586 - 1594, 1989.
 - 11) Ikeda M, Maeda S, Shibata J, et al : Transcatheter arterial chemotherapy with and without embolization in patients with hepatocellular carcinoma. *Oncology* 66 : 24 - 31, 2004.
 - 12) 別府 透, 小川道雄, 山中 剛, 他 : 新しい5-HT₃受容体拮抗剤 : Azasetron hydrochloride (serotone) に関する臨床的検討—肝動脈化学塞栓療法 (TACE) における制吐効果と肝障害時の血中動態—. *癌と化学療法* 25 : 1197 - 1202, 1998.
 - 13) Maeda S, Shibata J, Fujiyama S, et al : Long-term follow-up of hepatic arterial chemoembolization with cisplatin suspended in iodized oil for hepatocellular carcinoma. *Hepatogastroenterology* 50 : 809 - 913, 2003.
 - 14) Camma C, Schepis F, Orlando A, et al : Transarterial chemoembolization for unresectable hepatocellular carcinoma : meta-analysis of randomized controlled trials. *Radiology* 224 : 47 - 54, 2002.
 - 15) Lo CM, Ngan H, Tso WK, et al : Randomized controlled trial of transarterial lipiodol chemoembolization for unresectable hepatocellular carcinoma. *Hepatology* 35 : 1164 - 1171, 2002.
 - 16) Ono Y, Yoshimasu T, Ashikaga R, et al : Long-term results of lipiodol-transcatheter arterial embolization with cisplatin or doxorubicin for unresectable hepatocellular carcinoma. *Am J Clin Oncol* 23 : 564 - 568, 2000.
 - 17) Kamada K, Nakanishi T, Kitamoto M, et al : Long-term prognosis of patients undergoing transcatheter arterial chemoembolization for unresectable hepatocellular carcinoma : comparison of cisplatin lipiodol suspension and doxorubicin hydrochloride emulsion. *J Vasc Interv Radiol* 12 : 847 - 854, 2001.
-

特別企画 リピオドール使用の現状とTAEにおける功罪^(第10回肝動脈塞栓療法研究会より)

2. TAEにおけるリピオドールのこれまで

大阪大学大学院医学系研究科 放射線医学講座
中村仁信

はじめに

リピオドールはリンパ系造影剤として開発されたものであるが、TAEにおけるchemoembolizationの材料として用いられ、肝細胞癌(HCC)の治療には不可欠のものとなっている。TAEにおいてリピオドールを用いることの意義については数多くの研究がなされてきたが、それらの経緯を振り返りつつ、TAEにおけるリピオドールの“これまで”を述べてみたい。

リピオドールの腫瘍への集積について

リピオドールがTAEにおいて用いられるようになった大きな理由は、まず、リピオドールがHCCによく集積することである。ある程度以上の大きさのHCCでは、リピオドールの集積は透視下でもよく認識され、さらに経過観察のCTでは、多くの場合、腫瘍の範囲、小転移巣がより明瞭に描出された。

リピオドールの腫瘍への集積を最初に報告したのは、1979年、熊本大学第一外科の今野らのグループで、肝動脈結紮術効果増強の試みの一つとして結紮された肝動脈からリピオドールが投与されている¹⁾。この研究は、今野らのスマンクス・リピオドールの肝動脈内投与に発展する²⁾。TAEとリピオドール動注の併用は、奈良県立医科大学打田日出夫教授(当時)らによって開始され、大石らの論文がRadiologyの表紙を飾った³⁾。

リピオドールの腫瘍への集積機序は完全に解明されているわけではない。リピオドールは特異的に腫瘍親和性がある、あるいは、選択的に腫瘍内に停滞するなどというように考えられた時期もあったが⁴⁾、その後、リピオドールは壊死部には長期間停滞するものの、非壊死部からは早期に消失することが明らかになった⁵⁾。現在、リピオドールの腫瘍への集積については、以下のごとく考えるのが妥当であろうと思われる。

まず、リピオドールは動脈血流に乗って腫瘍内に流入することから、hypervascularな腫瘍ほどより多くのリピオドールが集積する傾向があるが、必ずしも相関しない。vascularityのそれほど多くない腫瘍であっても、驚くほどリピオドールが停滞する例がある。すなわち、1～2週後のCTでリピオドールが停滞しているためには、腫瘍血管からのリピオドールの漏出が正常血管より顕著である必要があり、これには腫瘍血管の脆弱性が関連していると思われる。従って、多くのHCCはhypervascular

なためリピオドールは多く流入し、腫瘍血管からの漏出も多いためによく停滞するが、漏出が少なければ、vascularityが多くてもリピオドールは停滞しない。逆に、vascularityが少なくても、腫瘍血管からの漏出が多ければ、リピオドールはよく停滞する。また、超選択的に腫瘍に近い動脈枝から注入するほどリピオドールはよく停滞する傾向があるが、このことも、注入圧と漏出量の関係と考えればよい。

抗癌剤との混合による抗癌剤の徐放効果

リピオドール使用においては、リピオドールを抗癌剤と混合することによって抗癌剤の徐放効果が期待された。今野らがスマンクスとの混合を行った当初より、リピオドールは抗癌剤のキャリア(担体)としての役割を担っていたといえる。

リピオドールと抗癌剤の混合液には、懸濁液(suspension)と乳濁液(emulsion)とがある。懸濁液とは、土砂が水に浮いているような状態、乳濁液は、水と油の混合液である。Suspensionの例としては、スマンクス・リピオドールやADMOS(adriamycinあるいはmitomycin C)の粉末とリピオドールの混合⁶⁾、本特集にもあるシスプラチン・リピオドール懸濁液などがある。Emulsionの場合は、抗癌剤溶液がリピオドールの中に包含されるwater-in-oil型のemulsionとすることが徐放性の点から望ましい。Kanematsuら⁷⁾は60%ウログラフィンを用いて抗癌剤を溶解し、リピオドールと混和したが、筆者ら⁸⁾は、リピオドールと等比重の液(60%ウログラフィン10ml+蒸留水1.7ml)を用いることによってより安定なemulsionを作成できることを示した。リピオドールと等比重液の比率は、等比重液が少量であるほど安定する。Suspensionとemulsion以外に、“サンドイッチ療法”と称する方法もあった⁹⁾。当時は大量の液剤であったシスプラチンを使用するため、シスプラチン液の前後にリピオドールを投与するというものであった。しかし、suspensionにせよemulsionにせよ、このような徐放効果が肝細胞癌患者の予後を延長するかどうか、残念ながら科学的な証明はない。

リピオドールTAEの有効性

TAEは言うまでもなく、ゼラチンスポンジと抗癌剤を用いて始まった¹⁰⁾。ゼラチンスポンジTAEは、被膜を有

するHCCには有効で、腫瘍の完全壊死も生じ得たが、被膜外浸潤や門脈内腫瘍栓には効果が乏しかった¹¹⁾。リピオドールはより末梢での塞栓となり、抗癌剤の徐放効果もあることから、抗腫瘍効果の増強が期待された。実際、リピオドールTAE後の切除例で被膜外浸潤や門脈内腫瘍栓に効果が認められ^{12, 13)}、切除不能HCCに対する有効な治療法と考えられて^{3, 8, 14)}リピオドールTAEは急速に全国に広がった。筆者らはTranscatheter Oily Chemoembolization (TOCE)と命名してRadiologyに報告した。“TOCE”は日本では使われていない用語だが、タイなど海外のいくつかの国では今も使われている。一方、リピオドールを使用したことによる副作用もみられた。すなわち、非癌部肝細胞へのダメージはゼラチンスポンジだけのTAEより強く、肝機能不良例では肝不全に陥る頻度が高くなった。その影響が明らかだったのは、スマンクス・リピオドールだった。このsuspensionは極めて高い徐放性を有していたため副作用も強く、現在ではほとんど使用されなくなっている。

TAEにおけるリピオドール使用をめぐるのは、日本では肯定派と否定派の間で激しく論争が行われた時期があった。肯定派はリピオドール使用による予後の改善を訴えたが、historical controlのデータであった。否定派は非癌部へのダメージを問題にした。筆者らの経験では、TAE後5年生存例のうちstage I, IIはリピオドールTAE群だけで、ゼラチンスポンジTAEで5年生存したのはstage III, IVの場合だけであった(表1)¹⁵⁾。Stage IVで門脈内腫瘍栓そのものにリピオドールが集積し、腫瘍栓が消失した例のいくつかは、長期生存した忘れ難い症例である。いずれにせよ、この論争は、時間経過と技術の進歩によって自然に消滅した。すなわち、マイクロカテーテルの出現によって、担癌区域あるいは亜区域だけのTAEが容易に可能になった。これによって、非癌部の温存と同時に抗腫瘍効果の増強を計ることができたのである^{16, 17)}。その後、CTと血管造影の一体型の装置の開発によって、リピオドールTAEはより精度の高い治療法となっている¹⁸⁾。ただし、腫瘍径に比例して治療部位からの再発も認められる。

表1 TAEで5年以上生存したHCC 29例におけるStageとリピオドール使用の関係

	リピオドールTAE	ゼラチンスポンジTAE
Stage I	2	1
Stage II	9	5
Stage III	6	0
Stage IV	6	0
	23	6

一方、リピオドールTAEに対する欧米の評価は異なっていた。1990年代後半にrandomised controlled trial (RCT)によるリピオドールTAEの有効性の検討が行われた結果、リピオドールTAEは抗腫瘍効果はあるが、予後の改善には寄与しないという評価であった^{19, 20)}。これらのRCTに対する問題点は既に指摘されているとおりで、有効性がないとした同じ施設から数年後、予後の向

上に寄与するとの報告があった²¹⁾。さらに、meta-analysisにおいてリピオドールTAEは2年生存率を延長させることが示された²²⁾。

リピオドールの門脈内流入

当時、リピオドールを多めに使用していた大阪通信病院(現 NTT西日本病院)放射線科(大井博道部長)では、多くの例において門脈枝が出現していた。門脈枝は腫瘍の周辺に多くみられるのが普通であり、門脈内への腫瘍の微小浸潤によるものとの考えもあった²³⁾が、リピオドールの量が増えるに従って非腫瘍部にも出現した。筆者らは門脈枝出現の程度とリピオドール注入量との関係を調べてみた所、明らかな相関がみられた²⁴⁾。ちなみに、全肝に15ml以上のリピオドールが注入された場合、約85%に門脈枝が出現した(表2)。さらに、成犬の右肝動脈にリピオドールを注入してみたが、2mlも入れれば容易に門脈枝が出現した。透視でみていると、門脈枝内にリピオドールが末梢側から出現し、次第に中枢側まで充満されていく。後に、Kanら²⁵⁾によって詳しい観察が行われるが、肝動脈から投与されたりリピオドールは胆管周囲血管叢を介して門脈内に流入したと考えられる。また、腫瘍周囲の門脈枝の出現については、シングルスライス・ダイナミックCTAでの、HCC周囲の染まりとほぼ一致することから、腫瘍のdrainage veinとの関連が示唆されている²⁶⁾。

表2 リピオドール注入後の門脈枝出現の頻度

リピオドール量	出現率	例数
10 ml 以下	28.5 %	6/21
15 ml 以上	84.8 %	28/33
30 ml 以上	100 %	12/12

リピオドールの門脈内流入に関して、筆者は海外でも何度か講演をしたが、当初は理解が得られ難かった。バンコックで行われた消化器関係の国際学会では、奥田邦雄先生(千葉大学名誉教授)に会場から質問された。そんなことはあり得ないというような趣旨の質問で、返答に苦慮したが、壇上を降りてすぐ、論文を手渡し納得してもらった。

リピオドール門脈内流入の抗腫瘍効果

リピオドールが一定量を超えて担癌区域、亜区域の動脈に注入されると、その領域の門脈枝がリピオドールで充満され、透視で認められるようになる。門脈枝が明瞭に描出された領域では、腫瘍内のリピオドール停滞は極めて高濃度で、非癌部肝組織にもリピオドールは濃く停滞する。このような例では、動脈血流のみならず門脈血流も遮断されることから、非癌部も含めて同領域に広範な肝壊死がみられた。このことから、筆者らはリピオドールと抗癌剤の混合液を意図的に担癌領域の門脈内に流入させ、抗腫瘍効果を高めようとする試みを行ってきた²⁷⁾。区域、亜区域、亜亜区域であれば、肝機能への影

響は比較的少なく、微小結節も含めて壊死に陥らせることが出来ると考えたからである。筆者らはこの方法をセメント療法²⁸⁾と命名して、多くの例で肝切除と同等の効果を挙げた。さらに福岡大学の岡崎らは、肝静脈をバルーンカテーテルで閉塞しながら、担癌領域のリピオドールTAEを行い、より確実にリピオドールを門脈内に流入させた。担癌領域の壊死はより顕著であった²⁹⁾。しかし、これらの方法は、近年のラジオ波によるablation (RFA)の進歩によって、次第に行われなくなっている。

リピオドールのこれから

リピオドールTAEは現在でも、全HCC症例の約40%に施行されている。進行HCCの有効な治療法の一つとして、今後とも汎用されていくのは間違いない。また、比較的小さなHCCに対する低侵襲性治療としては、RFAが主流となっているが、腫瘍の存在部位によっては、RFAを行えない場合もあり、リピオドールTAEが必要な場面も少なくない。リピオドールTAEとRFAの併用も有効性が高い。こういったことから、リピオドールの保険収載に向けての努力が重要である。

【文献】

- 1) 中熊健一郎, 田代征記, 上村邦紀, 他: 進行肝癌に対する肝動脈結紮術効果増強の試み—特に結紮肝動脈内油性制癌剤注入について—. 日獨医報 24 : 675 - 682, 1979.
- 2) Konno T, Maeda H, Iwai K, et al : Effect of arterial administration of high molecular weighted anti-cancer agent SMANCS with lipid lymphographic agent on hepatoma : A preliminary report. Eur J Cancer Clin Oncol 19 : 1053, 1983.
- 3) Ohishi H, Uchida H, Yoshimura H, et al : Hepatocellular carcinoma detected by iodized oil : use of anti-cancer agents. Radiology 154 : 25 - 29, 1985.
- 4) 神野健二, 森脇昭介, 徳山勝之, 他 : 肝細胞癌におけるLipiodolの選択的腫瘍内停滯に関する臨床的, 病理形態学的研究. 肝臓 27 : 471 - 579, 1986.
- 5) 松井 修, 高島 力, 角谷真澄, 他 : 肝癌内Lipiodol集積及び停滯機序について—Lipiodol単独動注例における検討—. 日本医放会誌 47 : 1395 - 1404, 1987.
- 6) Kobayashi H, Hidaka Y, Kajiya P, et al : Treatment of hepatocellular carcinoma by transarterial injection of anticancer agents in iodized oil suspension or of radioactive iodized oil suspension. Acta Radiol Diagn 27 : 139 - 147, 1986.
- 7) Kanematsu T, Inokuchi K, Sugimachi K, et al : Selective effects of lipiodolized antitumor agents. J Surg Oncol 25 : 218 - 226, 1984.
- 8) Nakamura H, Hashimoto T, Oi H, et al : Transcatheter oily chemoembolization of hepatocellular carcinoma. Radiology 170 : 783 - 786, 1989.
- 9) Kasugai H, Kojima J, Tatsuta M, et al : Treatment of hepatocellular carcinoma by transcatheter arterial embolization combined with intraarterial infusion of a mixture of cisplatin and ethiodized oil. Gastroenterology 97 : 965 - 971, 1989.
- 10) Yamada R, Sato M, Kawabata M, et al : Hepatic artery embolization in 120 patients with unresectable hepatoma. Radiology 148 : 397 - 401, 1983.
- 11) Nakamura H, Tanaka T, Hori S, et al : Transcatheter embolization of hepatocellular carcinoma assessment of efficacy in case of resection following embolization. Radiology 147 : 401 - 405, 1983.
- 12) Sasaki Y, Imaoka S, Kasugai H, et al : A new approach to chemoembolization therapy for hepatoma, using ethiodized oil, cisplatin and gelatin sponge. Cancer 60 : 1194 - 1203, 1987.
- 13) Takayasu K, Shima Y, Muramatsu Y, et al : Hepatocellular carcinoma : treatment with intraarterial iodized oil with and without chemotherapeutic agents. Radiology 163 : 345 - 351, 1987.
- 14) Nakao N, Uchida H, Kamino K, et al : Department of the optimum dose level of lipiodol in transcatheter arterial embolization of primary hepatocellular carcinoma based on retrospective multivariate analysis. Cardiovasc Intervent Radiol 17 : 76 - 80, 1994.
- 15) Nakamura H, Mitani T, Murakami T, et al : Five year survival after transcatheter chemoembolization for hepatocellular carcinoma. Cancer Chemother Pharmacol 33(Suppl) : S 89 - 92, 1994.
- 16) Matsui O, Kadoya M, Yoshikawa J, et al : Small hepatocellular carcinoma : Treatment with subsegmental transcatheter arterial embolization. Radiology 188 : 79 - 83, 1993.
- 17) Nishimine K, Uchida H, Matsuo N, et al : Segmental transarterial chemoembolization with Lipiodol mixed with anticancer drugs for nonresectable hepatocellular carcinoma: follow-up CT and therapeutic results. Cancer Chemother Pharmacol 33(Suppl) : S60 - 68, 1994.
- 18) Takayasu K, Muramatsu Y, Maeda T, et al : Targeted transarterial oily chemoembolization for small foci of hepatocellular carcinoma using a unified helical CT and angiography system : analysis of factors affecting local recurrence and survival rates. AJR Am J Roentgenol 176 : 681 - 688, 2001.
- 19) Groupe d'Etude et de Traitement du Carcinome Hepatocellulaire. A comparison of lipiodol chemoembolization and conservative treatment for unresectable hepatocellular carcinoma. N Engl J Med 332 : 1256 - 1261, 1995.
- 20) Bruix J, Llovet JM, Castells A, et al : Transarterial embolization versus symptomatic treatment in patients with advanced hepatocellular carcinoma:

- results of a randomized, controlled trial in a single institution. *Hepatology* 27 : 1578 - 1583, 1998.
- 21) Llovet JM, Real MI, Montana X, et al : Arterial embolization or chemoembolization versus symptomatic treatment in patients with unresectable hepatocellular carcinoma: a randomised controlled trial. *Lancet* 359 : 1734 - 1739, 2002.
 - 22) Camma C, Schepis F, Orlando A, et al : Transarterial chemoembolization for unresectable hepatocellular carcinoma : Meta-analysis of randomized controlled trials. *Radiology* 224 : 47 - 54, 2002.
 - 23) 工藤正俊, 平佐昌弘, 福井俊彦, 他 : Lipiodol 動注後肝細胞癌における腫瘍周辺門脈枝描出“Focal oily Portogram” sign の意義. *肝臓* 28 : 120, 1987.
 - 24) Nakamura H, Hashimoto T, Oi H, et al : Iodized oil in the portal vein after arterial embolization. *Radiology* 167 : 415 - 417, 1988.
 - 25) Kan Z, Ivancev K, Hagerstrand I, et al : In vivo microscopy of the liver after injection of Lipiodol into the hepatic artery and portal vein in the rat. *Acta Radiol* 30 : 419 - 425, 1989.
 - 26) Terayama N, Matsui O, Gabata T, et al : Accumulation of iodized oil within the non-neoplastic liver adjacent to hepatocellular carcinoma via the drainage routes of the tumor after transcatheter arterial embolization. *Cardiovasc Intervent Radiol* 24 : 383 - 387, 2001.
 - 27) Nakamura H, Hashimoto T, Oi H, et al : Treatment of hepatocellular carcinoma by segmental hepatic artery injection of adriamycin-in-oil emulsion with overflow to segmental portal veins. *Acta Radiol* 31 : 347 - 349, 1990.
 - 28) 中村仁信, 大井博道, 橋本 勉, 他 : 肝細胞癌に対する肝区域性動脈門脈同時塞栓化学療法 (セメント療法). *肝臓* 31 : 1094 - 1099, 1990.
 - 29) Higashihara H, Okazaki M, Koganemaru F, et al : The new devised transcatheter hepatic arterial chemoembolization for obtaining medical subsegmentectomy. *Cardiovasc Intervent Radiol* 17 : S21, 1994.
-

特別企画 リピオドール使用の現状とTAEにおける功罪(第10回肝動脈塞栓療法研究会より)

3. LIPIODOL - Mechanism of Action for Chemoembolization -

Bruno Bonnemain, PhD

Guerbet Vice President Development & Regulatory Affairs

[Abstract]

Iodinated ethyl ester of poppy-seed oil, well known as Lipiodol, was first injected into the hepatic arteries in the late 1970s. Because of its capacity to target and remain fixed in tumors, Lipiodol mixed with various drugs is widely used for the treatment of liver tumors and has been frequently described in the literature for more than a decade.

A number of investigations have been conducted in an attempt to explain the exact role of Lipiodol in this process. Many authors have come to the conclusion that Lipiodol probably has several functions : First, being a viscous agent, it slows down the arterial circulation, thereby effectively blocking the blood supply feeding HCCs. Second, it shows a preferential uptake by tumor tissue, which can be used as a vehicle for the local delivery of cytotoxic or radiotherapeutic drugs. Finally, Lipiodol could have a direct cytotoxic effect on tumor cells.

However, several factors can modify the efficacy of chemoembolization with Lipiodol, especially the method used to obtain emulsions with water-soluble cytostatic drugs. Another well known approach is to use a lipophilic cytostatic drug to be mixed with Lipiodol. In any event, the Japanese experience with chemoembolization using Lipiodol is probably the most extensive in the world and the value of this technique in patients with HCC is currently well recognized.

Iodinated ethyl ester of poppy-seed oil, well known as Lipiodol, was first injected into the hepatic arteries in the late 1970s. Because of its capacity to target and remain fixed in tumors, Lipiodol was first used as a diagnostic tool and is still used in association with Computed Tomography(CT) enhanced with iodized oil for the evaluation of disseminated hepatocellular carcinoma. In addition, hepatic artery injection of Lipiodol mixed with various drugs is widely used for the treatment of liver tumors and has been frequently described in the literature for more than a decade. More recently, iodine-131-labeled iodized oil(called Lipiocis) has been developed in some countries and injected into the hepatic artery for interstitial radiation therapy. Despite the extensive clinical experience gained, especially in Asia and in a number of other countries, the precise mechanism of action of Lipiodol in this area still requires further investigation.

Lipiodol has been commercialized since 1901 in a number of applications, both diagnostic and therapeutic, and more than 200 millions patients have received this

product worldwide. It is administered via several routes of administration, including the intra-muscular, intra-arterial, intra-lymphatic, and oral routes as well as in hystero-graphy. Over the last few years, a large number of articles have been published and since 1950 there have been over 3,000 publications on lymphography, diagnosis of liver lesions, goiter diseases, hystero-graphy, and chemoembolization. Lipiodol is composed of ethyl esters of iodized fatty acids of poppy-seed oil, for which the main fatty acids are linoleic and oleic acids. The iodine concentration of Lipiodol is very high since it reaches 480 mg of iodine per ml(much higher than any water-soluble iodinated agent today). Its viscosity is also very high compared to non-ionic agents and also compared to non-iodinated poppy-seed oil.

In France, its country of origin, Lipiodol is approved in 4 official indications : 1) lymphography and 2) liver lesions, for the diagnostic applications ; 3) embolization mixed with glue, and 4) iodine deficiency disorders, for the therapeutic applications. Hepatocellular carcinoma (HCC) ranks among the most common malignancies

worldwide, and the prognosis for patients with HCC is typically poor. Few patients are candidates for surgery and tumor recurrence after partial hepatectomy is notoriously high (70 %). Therefore, any techniques that might prolong survival or improve quality of life are beneficial for these patients. For more than a decade, much attention has been given to Lipiodol-based transcatheter chemoembolization for the treatment of HCC. When injected into the hepatic artery via a vascular catheter, Lipiodol is retained by HCCs for several weeks to over a year, while it is cleared from normal liver parenchyma within a few days.

A number of investigations have been conducted in an attempt to explain the exact role of Lipiodol in this process. Many authors have come to the conclusion that Lipiodol, besides its role as a contrast agent, probably has several functions : First, being an embolic agent, it slows down the arterial circulation, thereby effectively blocking the blood supply feeding HCCs.

Second, it shows a preferential uptake by tumor tissue, which can be used as a vehicle for the targeted delivery of cytotoxic or radiotherapeutic drugs. Finally, Lipiodol could have a direct cytotoxic effect on tumor cells. A number of studies were performed not only to confirm these effects of Lipiodol but also to determine the reproducibility of the effects, especially when Lipiodol was used as an emulsion, and the unique role of Lipiodol as compared to other embolic agents.

a) The role of Lipiodol as an embolic agent has been proposed for a number of reasons :

First of all, one has to consider the vascular features of tumors, which are quite unique compared to the normal liver. Tumor vasculature, as opposed to normal vasculature, is a very tortuous structure, which also presents several abnormalities :

Anastomosis exists between neovessels of tumors inducing a very complex circulation network. There are several levels of communication between the hepatic artery and the portal vein : the peribiliary plexus, the vasa vasora of the portal vein, direct arterio-portal communications, and functional arterio-portal anastomoses. The degree of vascularity is almost certainly one determinant. Under these conditions, one can understand that any very viscous agent will slow down the circulation process. In the study by Miller et al. (1987), the presence of lipid was demonstrated in the neovasculature up to 8 days after administration, suggesting that some characteristics of neovessels contribute to prolonged lipid retention.

In tumor vessels, neovasculature consists of one layer of endothelium and lacks a muscle layer and innervation, so

it is dilated and cannot constrict. Finally, tumors with increased blood flow receive more iodized oil by virtue of receiving more blood per volume than surrounding liver tissue.

There are a number of indirect proofs that Lipiodol is an embolic agent in this very peculiar environment :

1°) Several authors have compared different formulations of Lipiodol : pure Lipiodol, Lipiodol mixed with oily cytostatic agents, Emulsion of Lipiodol with water-soluble agents with different droplet sizes.

De Baere et al. demonstrated that iodized oil formulated in oil-in-water emulsions with small droplets had a particular vascular behaviour. Indeed, they provide the smallest droplets of iodized oil which cross tissues with a lower embolic effect than any other product. It appears that such emulsions containing small-diameter droplets (less than 20 Microns) are capable of entering any liver tissues (healthy, neoplastic, hypovascular, or hypervascular) but they have seemingly low embolic effect, tumor uptake is low, and they are, therefore, rapidly entrapped in the lung. Tumor uptake of water-in-oil emulsions was significantly higher than tumor uptake of oil-in-water emulsions.

In addition, it is widely accepted that arteries in tumors are larger than arteries in nontumorous liver. De Baere et al. were able to demonstrate that iodized oil had a propensity to pass through large vessels when the size of oily emboli increased, and several authors found that water-in-oil emulsions provided the largest oily emboli.

The ratio of iodized oil uptake between tumor and nontumorous liver was significantly higher with large-droplet water-in-oil emulsions compared to any other products. The authors concluded that in their animal model, the best emulsion would be one that combined the highest embolic effect with the best iodized oil uptake by the tumor, and that the larger-droplet water-in-oil emulsions would therefore appear to fulfill these criteria.

This correlates well with the viscosity values of pure Lipiodol, water-in-oil emulsions and oil-in-water emulsions respectively, the latter being the least efficient for chemoembolization.

In addition, Demachi et al. demonstrated that water-in-oil emulsions consisting of a chemotherapeutic agent, iodized oil and contrast agent cause stagnation in vessels. Their simulation indicated that water-in-oil

emulsions injected into a hepatic artery before an intraarterial injection of gelatin sponge particles are more likely to embolize the microvasculature in an HCC as a solid-like material than a water-in-oil emulsion injected into a hepatic artery alone.

All authors concluded that the viscosity of the injected product is a key feature in maintaining the efficacy of chemo-embolization and is correlated to the amount of product remaining into the tumor. Pure Lipiodol, Lipiodol with lipophilic cytostatic and water-in-oil emulsions all are the most viscous agents and are much more efficient than oil-in-water emulsions where the continuous phase is much less viscous. And all viscous agents induce a greater therapeutic effect.

2°) Another way of correlating the vascular effect of Lipiodol and its efficacy is to observe that chemo-embolization with Lipiodol is more efficient in well vascularized lesions as opposed to poorly vascularized lesions. INOUE et al. observed that there are two patterns of Lipiodol retention in the central portion of the tumors. In some tumors, Lipiodol spread contiguously from the periphery toward the center (type I). In other tumors, although the Lipiodol stain began at the periphery, it next appeared in the central portion of the tumor and then spread to the intermediate areas (type II). Small tumors with poor vascularization and low flow rates in the hepatic artery displayed type II kinetics, whereas large, vascular tumors with high flow rates displayed type I features. So, when the flow rate in the feeding artery is too small to be embolized by Lipiodol, Lipiodol is not able to reach into the distal peripheral parts of HCC. Consequently, Inoue recommended using larger amounts of Lipiodol in tumors with type I kinetics than in those with type II kinetics.

The vascularity of the tumor greatly influences the dose of Lipiodol, which should be reduced, according to Matsuo (1997), in patients with poorly vascularized hepatocellular carcinoma. This is clearly in favour of the role of Lipiodol as an embolic agent.

In addition to the embolic effect on arteries, some authors such as Matsuo consider that segmental chemoembolization with Lipiodol exerts its antitumor effect not only via the arterial route but also via the portal route since the daughter nodules and capsular invasion sites are better treated by segmental TAE. According to the authors, it has been reported that immediately after Lipiodol chemo-embolization, reflux of Lipiodol into the portal vein occurs. It is likely that Lipiodol is retained within sinusoids, and that its reflux occurs into the portal vein close to the tumor margin via

direct back flow and/or arterio-portal communications, such as vasa vasorum of the portal vein and peribiliary arterial plexus.

b) The second mechanism involved in the therapeutic effect of Lipiodol is the preferential uptake of Lipiodol by HCC. For this second mechanism, the role of Kupffer cells and also the changes in permeability of blood vessels within the lesions should be discussed. It has been shown that neovessels in the tumors are much more permeable than normal vessels. In this context, one can consider that Lipiodol enters the tumor tissue and remains entrapped in it. Several authors have shown that once macromolecules and lipids reach the interstitial space, they cannot pass freely back into the circulatory blood. This is described as the EPR effect, which stands for Enhanced Permeability and Retention Effect.

The selective accumulation of iodized oil in hypervascular hepatic tumors has also been attributed, according to Kan et al., to electrostatic differences between the iodized oil and cancerous endothelium, transcapillary leak coupled with lack of lymphatic clearance of the iodized oil in malignant tumors, membranous attachment of the iodized oil to tumor cells, clearance of the iodized oil by Kupffer cells in normal liver parenchyma as opposed to lack of clearance from tumors without fixed macrophages, and hemodynamic differences between tumors and normal liver parenchyma. According to Kan, the most likely reason for selective retention of the iodized oil in hypervascular hepatic lesions is their specific hemodynamic characteristics, which are different from those of normal liver parenchyma.

c) On the other hand, after injection of Lipiodol into the hepatic artery, Kan et al. have shown that the number of Kupffer cells in the liver increases, as well as the number of oily droplets within these Kupffer cells. They confirmed the hypothesis according to which these cells are actively involved in the clearance of iodized oil. Given that the stimulation of Kupffer cells enhances their ability to kill tumor cells and consequently prolongs survival rates, Kan suggested that iodized oil could have a synergistic tumoricidal effect in the treatment of hepatic tumors. The same idea was suggested in 1999 in a study by Durand-Fontanier et al. that demonstrated the antiproliferative and cytostatic dose and time-dependent activities of Lipiodol on cancerous cells. Their hypothesis is that this activity of Lipiodol is related to its active uptake and selective retention which lead to cellular death due to necrosis by lipoperoxidation increase. This latter effect could be

associated with cellular membrane deterioration.

More recently, in 2002, Kuruppu et al. considered, on the basis of an animal model, that macrophages could be stimulated by the Lipiodol/Smanacs mixture, inducing release of Vascular Permeability Factors (VPF). Such a release would secondarily increase permeability and retention within the tumor.

These two ways of increasing the concentration in abnormal liver cells could explain the larger uptake of Lipiodol by HCCs and the persistence of the effect of the cytostatic drugs which are entrapped in the Lipiodol. However, several authors consider that the conventional pumping method used to prepare emulsions of Lipiodol with cytostatic drugs is not reproducible and produces transient coarse emulsions which are very unstable. Such unstable emulsions cannot ensure efficient chemotherapeutic effect. The need to use a well prepared product is probably mandatory if reproducible results are to be obtained, even though many other factors are also important for the success of chemoembolization.

In conclusion, the main factors explaining the effect of Lipiodol during chemoembolization are the viscosity of the product and of the external phase in the case of emulsions, the permeability changes and the EPR effect, and finally the possible synergistic tumoricidal effect of Lipiodol that could enhance the therapeutic effect of the chemoembolization.

However, several factors can modify the efficacy of chemoembolization with Lipiodol, especially the method used to obtain emulsions with water-soluble cytostatic drugs. Since the external phase is a determining factor for the final viscosity of the emulsions, a well controlled water-in-oil emulsion (W/O) has to be obtained to ensure an optimal effect of Lipiodol. Another well known approach is to use a lipophilic cytostatic drug to be mixed with Lipiodol. In any event, the Japanese experience with chemoembolization using Lipiodol is probably the most extensive in the world and the value of this technique in patients with HCC is currently well recognized.

[References]

- 1) Dong YH, Ling : Experimental studies of portal venous embolization with iodized oil in rats with experimentally induced liver cancer. *JVIR* 4 : 621 - 624, 1993.
- 2) Matsuno N, Uchida H, Nishimine K, et al : Segmental transcatheter hepatic artery chemoembolization with iodized oil for hepatocellular carcinoma : antitumor effect and influence on normal tissue. *JVIR* 4 : 543 - 549, 1993.
- 3) De Baere T, Dufax J, Pochw A, et al : Circulatory alterations induced by intra-arterial injection of iodized oil and emulsions of iodized oil and doxorubicin : experimental study. *Radiology* 194 : 165 - 170, 1995.
- 4) Inoue H, Miyazono N, Miyake S, et al : Estimation of kinetics of iodized oil injected into the feeding artery of hepatocellular carcinoma using dynamic computed tomography. *Radiation medicine* 12 : 53 - 58, 1994.
- 5) Demachi H, Matsui O, Abo H, et al : Simulation model based on non-newtonian fluid mechanics applied to the evaluation of the embolic effect of emulsions of iodized oil and anticancer drug. *Cardiovasc Intervent Radiol* 23 : 285 - 290, 2000.
- 6) Yu SK, Cheung YK, Tsui E, et al : Transarterial chemoembolization emulsion prepared by a TACE metronome machine. *Journal of Interventional Radiology* 14 : 235 - 240, 1999.
- 7) Kuruppu D, Christophi C, Maeda H, et al : Changes in the microvascular architecture of colorectal liver metastases following the administration of SMANCS/LIPIODOL. *Journal of Surgical Research* 103 : 47 - 54, 2000.
- 8) Sullivan KL : Hepatic artery chemoembolization. *Seminars in Oncology*, p145 - 151, 2002.
- 9) De Baere T, Denys A, Briquet R, et al : Modification of arterial and portal hemodynamics after injection of iodized oils and different emulsions of iodized oils in the hepatic artery : an experimental study. *JVIR* 9 : 305 - 310, 1998.
- 10) Oi H, Kishimoto H, Matsushita M, et al : Antitumor effect of transcatheter oily chemoembolization for hepatocellular carcinoma assessed by computed tomography : role of iodized oil. *Seminars in Oncology* 1997 vol 24, N° 2, Suppl 6, pS6 - 56 - S6 - 60.
- 11) De Baere T, Zhang X, Aubert B, et al : Quantification of tumor uptake of iodized oils and emulsions of iodized oils : experimental study. *Radiology* 201 : 731 - 735, 1996.
- 12) S Woo Yi, Kim YH, Kwon IC, et al : Stable lipiodolized emulsions for hepatoma targeting and treatment by transcatheter arterial chemoembolization. *Journal of Controlled Release* 50 : 135 - 143, 1998.
- 13) Kan Z, Sato M, Ivancev K, et al : Distribution and effect of iodized poppyseed oil in the liver after hepatic artery embolization : experimental study in several animal species. *Radiology* 186 : 861 - 866, 1993.
- 14) Kan Z, Ivancev K, Lunderquist A, et al : Peribiliary plexa-important pathways for shunting of iodized oil and silicon rubber solution from the hepatic artery to the portal vein. An experimental study in rats. *Invest*

- tigative Radiology 29 : 671 - 676, 1994.
- 15) Kan Z, Mc Cuskey P, Wright K, et al : Role of Kupfer cells in iodized oil embolization. *Investigative Radiology* 29 : 990 - 993, 1994.
 - 16) Abe S, Otsuki M : Styrene maleic acid neocarzinostatin treatment for hepatocellular carcinoma. *Curr. Med Chem - Anti-Cancer Agents* Nov 2(6) : 715 - 726, 2002, Review.
 - 17) Geschwind J : Transarterial therapies in the US. *JVIR* 15 : 95 - 98, 2004.
 - 18) Miller D, O'Leary T, Girton M : Distribution of iodized oil within the liver after hepatic arterial injection. *Radiology* 162 : 849 - 852, 1987.
 - 19) Kan Z, Wright K, Wallace S : Ethiodized oil emulsions in hepatic microcirculation : in vivo microscopy in animal models. *Acad Radiology* 4 : 275 - 282, 1997.
 - 20) Koda Y, Kan Z, Wallace S, et al : Hepatic microcirculatory changes induced by hepatic artery embolization in rats. *Investigative Radiology* 34 : 160 - 166, 1999.
 - 21) Higashi S, Tabata N, Kondo KH, et al : Size of lipid micodroplets effects results of hepatic arterial chemotherapy with an anticancer agent in water-in-oil-in water emulsion to hepatocellular carcinoma. *JPET* 289 : 816 - 819, 1999.
 - 22) Hamuro M, Nakamura K, Sakai Y, et al : New oily agents for targeting chemoembolization for hepatocellular carcinoma. *Cardiovasc Intervent Radiol* 22 : 130 - 134, 1999.
 - 23) Shoji F, Masahiro N, Yoshikazu T, et al : Preparation of two dosage forms containing antitumor prostaglandin and their antitumor effect in vitro and in vivo : Lipiodol solution for IA administration and lipid microspheres for IP or IV administration. *Adv. Exp. Med. Boil.* 1997, 400 b.
 - 24) Nagamitsu A, Konno T, Oda T, et al : Targeted cancer chemotherapy for VX2 tumour implanted in the colon with lipiodol as a carrier. *European Journal of Cancervol* 34, N° 11, 1764 - 1769, 1998.
 - 25) Berger H, Baethge I, Rudolphi A, et al : Transcatheter chemoembolization of hepatocellular carcinoma : a study of the pharmacokinetics of epirubicin with Lipiodol or starch microspheres as embolizing agent. *Reg Cancer Treat* 9 : 181 - 185, 1996.
 - 26) Matsudo N, Uchida H, Sakaguchi H, et al : Optimal Lipiodol volume in transcatheter arterial chemoembolotherapy for hepatocellular carcinoma : study based on Lipiodol accumulation patterns and histopathologic findings. *Seminars in Oncologyvol* 24, N° 2, Suppl 6, S6 - 61 - S6 - 70, 1997.
 - 27) Durand-Fontanier S, Simon A, Ducroux JL, et al : Lipiodol ultra-fluid : an antitumor agent-in vitro study. *Anticancer Research* 19 : 4357 - 4357, 1999.
 - 28) Maeda H, Edo K, Ishida N : *In Neocarzinostatin. The past, present and future of anticancer drug.* Springer - Verlag, Tokyo, 1997.
-

特別企画 リピオドール使用の現状とTAEにおける功罪^(第10回肝動脈塞栓療法研究会より)

4. 本邦におけるリピオドール使用の現状とIVR学会としての保険収載に向けた取り組み

福岡大学医学部 放射線医学教室
岡崎正敏

はじめに

Iodized oil (Lipiodol Ultrafluid : Andre Guerbet, Aulnay-sous-bois, France : 以下Lipiodol) はヨード化ケシ油脂脂肪酸エチルエステル注射液の造影剤である。本来、リンパ管造影や子宮卵管造影に使用されてきた。血管内に注入しないようにとの注意書きも記載されている。1980年代に入り腫瘍を栄養する動脈内に本剤を注入すると本剤が腫瘍内に貯留することから、肝細胞癌 (HCC) の経動脈性治療に用いられるようになった¹⁾。

現在では、日本のみならず全世界で抗癌剤とLipiodolの混合液 (Lipiodol emulsion) をHCCの栄養血管内に注入後gelatin spongeを注入する肝動脈化学塞栓療法 (TACE) が施行されている^{2,3)}。

本邦においてはHCCの経動脈性治療に際し、前述のLipiodol emulsionは多くの症例で使用されている。しかしながら、Lipiodolは油性抗癌剤SMANCS動注用懸濁液としてのみ保険採用されており、他の抗癌剤 (その多くは水溶性抗癌剤) との懸濁液 (emulsion) としては保険採用されていない。したがって、本邦では、Lipiodolの多くは病院負担で使用されている現状である。

現在まで、水溶性抗癌剤の懸濁液としてのLipiodolの保険採用の申請準備はなされてきたが、まだ正式に申請する段階までには至っていない。

その最大の理由はLipiodolの薬価は10mlが924円と極めて安価で、今さら臨床試験を行うには費用がかかりすぎることにあつたためと推察される。

昨年、肝癌研究会ホームページに“臨床試験なしでの無水エタノールの保険収載”が報告された。肝癌研究会の幹事が中心となり薬品メーカーと協同で平成14年12月25日に申請、平成16年8月10日に受理されたものである。この記事を読まれた何人かの肝臓医、IVRistから“無水エタノール”同様のアプローチでの“Lipiodol保険収載”への日本IVR学会としての対応が要請された。

昨年の日本IVR学会の理事会、評議員会、総会でもLipiodolの保険採用に向かつてのアプローチは承認され現在進行形である。

本稿ではI. Lipiodolの過去、現在の位置づけ、II. 本邦に於けるHCC治療の現況、III. 肝動脈化学塞栓療法の科学的根拠、IV. 保険収載のための医療用医薬品の取り扱い、V. 保険収載のための今後の取り組みなどについて述べる。

Lipiodolの過去、現在の位置づけ

1. 前述したように、本剤の血管内投与は禁忌とされているが、1965年に出月等⁴⁾は門脈内にLipiodolを投与し肝腫瘍の診断に有用であることを述べている。本剤を門脈内に注入すると肝内門脈枝が樹枝状に描出され、その後、肝実質はビマン性に点状陰影で満たされることを述べている。その後肝臓の断層撮影を行うと、肝内の腫瘍は欠損像として描出可能であると報告している。今日のCT A-Pの発想の原点ともいえる報告である。
2. 熊本大学のグループが肝動脈内に本剤を注入すると肝細胞癌に選択的に貯留することに着目した¹⁾。その後、油性造影剤である本剤に溶解可能な高分子抗癌剤Zinostatin Stimalamer (SMANCS)を開発し、SMANCSとLipiodolの混合液による肝細胞癌の経動脈性化学療法が脚光をあびた。なお、このSMANCS-LipiodolはLipiodol併用化学療法として本邦では唯一認可されている薬剤である。
3. 水溶性の抗癌剤をヨード系造影剤で溶解し、本剤と混合することにより、Lipiodol中に高濃度の水溶性抗癌剤が溶解できることをKanematsu等が報告した。彼等は1982年から、これらのLipiodolと水溶性抗癌剤の混合液を肝細胞癌に対して化学動注する方法を施行しLipiodolizationと名付けた⁵⁾。Lipiodolizationにより、抗腫瘍効果のみならず、その後のCTで肝内小病巣の描出も可能となった。
4. Lipiodol emulsionの注入のみでは抗腫瘍効果が少ないことから⁶⁾、その後Lipiodol emulsion注入後gelatin spongeなどの塞栓物質を用いた肝動脈塞栓術を加味した今日のLipiodol併用肝動脈化学塞栓療法 (Lip-TAE, Lip-TACE, TACE等と呼称されているが用語としては統一されていない：本稿ではTACEと呼称することとする) が施行されるようになった^{2,3)}。本邦からは多数の同法の論文が報告され、その方法や適応、治療成績は世界中の論文に引用されているが^{2,3,7-9)}、最近では韓国の同法成績に凌駕されつつある感も否めない^{10,11)}。

本邦におけるHCC治療の現況

1. 日本肝癌研究会追跡調査委員会の第16回全国原発性肝癌追跡報告書 (2000年～2001年)をまず紹介した

い¹²⁾。その詳細は不明な点もあるが、HCC (n=18,827)の主な治療法は手術31.3%、局所療法26.8%、肝動脈塞栓療法36.4%と記載されている。全HCCの51.5%に肝動脈塞栓療法(?)が施行されている。肝動脈塞栓療法の内訳は①Lipiodolのみ(Lipiodol emulsion 注入治療のみの意味か)24.3%、②Lipiodol+塞栓物質(Lipiodol emulsion 注入後gelatin spongeなどの塞栓物質使用の意味か?)72.7%、③塞栓物質のみ2.2%と報告されている。なお、①、②、③の92.5%に抗癌剤使用と附記されている。何れにしても、肝動脈塞栓療法(?)が施行された症例の97%(この2年間で18,827×364/100=6,850人?)にLipiodolが使用されていることが分かる。

(2) 第9回肝動脈塞栓療法研究会アンケート集計

同研究会の当番世話人の佐竹光夫先生(当時国立がんセンター中央病院放射線診断部)のTA(C)Eに関するアンケート調査報告である。研究会の世話人の施設を中心に17施設の回答によるものである。本誌20巻1号に報告されている¹³⁾。年間100例以上のTA(C)Eを施行している施設が14施設と積極的に同法を施行している施設の集計成績である。15施設でのHCCの治療件数はTA(C)E 40%、TAI 17%、経皮的凝固療法 29%である。100% Lipiodolを使用する施設は7施設、90%以上Lipiodol使用する施設は9施設で1施設(5.9%)がLipiodol使用頻度89%の回答を得ている。腫瘍径(cm)とほぼ同じ量(cc)のLipiodolを使用している施設がほとんどである。

肝動脈化学塞栓療法の科学的根拠

日本肝癌研究会が中心となり、2002年厚生労働省の科学的根拠に基づく肝癌診療ガイドライン作成に関する研究班(幕内雅敏班長)が設立された。2005年同研究班は“科学的根拠に基づく肝癌診療ガイドライン”というアブストラクトフォームを発刊した¹⁴⁾。著者は肝動脈(化学)塞栓療法(TACE)のガイドライン作成を担当したのでLipiodolに関する項の一部を抜粋して紹介したい。

肝動脈化学塞栓療法にLipiodolと抗癌剤のemulsion 注入(Lipiodolization)は必要か?

【推奨】

現行のTACEでは、残肝予備能と化学塞栓される非癌部肝組織の領域を考慮したLipiodolizationが推奨される。(推奨の強さ:グレードB)

【サイエンティフィックステートメント】

- ①Lipiodolization 単独治療症例とLipiodolization 後ゼラチンスポンジによる化学塞栓(TACE)症例の切除肝での対比検討で、病理学的に前者に比して後者が有意にHCCの壊死率が高いことが立証されている^{6,9,15)}。
- ②進行HCCに対するTACEの抗腫瘍効果は認めるものの、生存率には何ら寄与しないとのRCT論文が1990年代に5編発表された^{16,17)}。2000年代に入り、進行HCCに対する予後向上にTACEは寄与するとのRCT論文が2編認められる^{18,19)}。

- ③進行肝細胞癌への本治療に関するメタアナリシスではover allの2年死亡率はTACEの方がTAEに比べて有意に低い、前者の方が後者に比して治療効果が高いという証拠は認められていない²⁰⁾。進行癌に対して抗癌剤使用群の術後死亡率が高いことと、カテーテル先端の選択性が問題であることを指摘している。
- ④TACE症例では抗癌剤は腫瘍内に2週間は高濃度に停滞することも証明されている⁹⁾。
- ⑤Lipiodolization 後のCT検査にて小さな衛星結節や肝内転移巣が発見されるのも利点の1つである^{2,3,21)}。
- ⑥Cox's proportional hazard modelを用いた生存率ではLipiodolization 併用の有無で有意の差を認めている²²⁾。

進行HCCに対するLipiodol 併用TACE治療の有用性に関するエビデンスレベルの高い論文は認めるが、適応基準に関する同レベルの高い論文は存在しない。

保険収載のための医療用医薬品の取扱いの現状

“適応外使用に係る医療用医薬品の取扱いについて”という医薬審104号が平成12年、厚生省健康政策局研究開発振興課長と厚生省医薬安全局審査管理課長名で各都道府県衛生主管部(局)長宛に到達された。その要旨を以下に述べる。

1. 適応外使用とは、
 - ①薬事法による製造または輸入の承認を受けている医薬品である。
 - ②この医薬品が承認を受けている効能もしくは効果(以下効能)以外の効能を目的とする。
 - ③この医薬品が承認を受けている用法もしくは容量(以下用法)以外の用法もしくは容量を用いた医療に於る使用。
と記されている。Lipiodolはこの3項目に該当する医薬品と考えられる。
2. 適応外使用に係る医療用医薬品の取扱いについて。
 - ①適応外使用に係る医薬品で適応外使用に十分な科学的根拠のあるものについて。
 - ②前述の効能または、用法についても薬事法による製造または輸入の承認を受けるべきである。
 - ③そのあたりを配慮して貴管下関係業者に対して下記のとおり指導方御配慮願いたい。
3. 一部変更承認申請を考慮すべき対象。
 - ①適応外使用について関係学会等から要望があったもの。
 - ②その使用が医療上必要と認められ、健康政策局研究開発振興課より効能の追加等について検討するよう要請があった場合。
 - ③臨床試験の全部または一部を新たに実施することなく当該資料により適応外に係る効能または効果等が医学薬学上公知であると認められる場合には、それらを基に当該効能または効果等の承認の可否の判断が可能であることがあるので、事前に医薬安

全局審査管理課に相談されたいこと。

4. 適応外使用を考慮すべき対象。

- ①外国（本邦と同等の水準にあると認められる承認の制度またはこれに相当する制度を有している国（例えば米国をいう。以下同じ）において、既に当該効能または効果等により承認され、医療における相当の使用実績があり、その審査当局に対する承認申請に添付されている資料が入手できる場合。
- ②外国において、既に当該効能または効果等により承認され、医療における相当の使用実績があり、国際的に信頼できる学術雑誌に掲載された科学的根拠となり得る論文または国際機関で評価された総説等がある場合。
- ③公的な研究事業の委託研究等により実施されるなどその実施に係る倫理性、科学性および信頼性が確認し得る臨床試験の試験成績がある場合。

これら1. 2. 3.の事項をクリアーして、HCCに対する経皮的エタノール注入療法に使用される無水エタノールは有効性安全性が認可された。なお、該当すると考えられる外国に於いてHCCに対するChemoembolizationにLipiodolの使用が承認されているのは現在のところイタリアのみである^{23, 24)}。イタリアは欧米で最もHCCの治療に精通している国であることはよく知られている。本年6月16日にイタリアではLipiodolのHCCに対する血管内投与が認可された。その適応はChemoembolization of HCC, A. The chemotherapy with Lipiodol Ultrafluid where Lipiodol is administered together with cytostatic drug. B. Chemoembolization itself where the previous technique is associated with an embolization of the artery (by Gelfoam spongostan for example)と記載されている。Lipiodolを使用した肝動脈化学塞栓療法のHCC治療に於ける有用性を述べた科学的根拠の高い論文(metaanalysis, RCT)も国際的に信頼の高い雑誌に既に掲載されている^{18~20)}。

保険収載のための今後の取り組み

1. Lipiodolの製造元であるゲルベジヤパンKKと輸入販売元の日本シェーリング株式会社(2005年12月まで、2006年1月からはテルモ株式会社に委譲される)の3メーカーさんと日本IVR学会が協力して資料を作成することが決定されている。
2. 資料作成に際しては、無水エタノール及びSMANCSの申請資料を参考にして行うこととする。参考にする申請資料は現在収集中である。
3. 資料作成の主な項目は以下のごとくである。
 - ①起源または発見の経緯及び外国における使用状況
 - ②物理的・化学的性質並びに規格及び試験方法
 - ③安定性
 - ④急性、亜急性、慢性毒性
 - ⑤薬理作用
 - ⑥吸収、分布、代謝、排泄
 - ⑦臨床試験の成績、[適応、使用実態調査、位置づけの合意(懸濁液、抗癌剤の除放作用、抗腫瘍作用)、治療成績]

⑧適応外使用に係る関連学会(日医放、日本IVR学会、日本肝癌研究会、日病院薬剤師会等)からの要望

科学的根拠の高い論文を多数収集し、整理することが重要である。本作業は日本IVR学会会員の積極的参加が必須と考える。最後に日本肝癌研究会、日本医学放射線学会、日本病院薬剤師会の御協力をお願いするのはもちろんだが、日本IVR学会員の皆様の絶大な御協力をお願いする次第である。メーカーさんと協力してLipiodolRウルトラフルイドの前述「適応外使用に係る医療用医薬品の取扱いについて」に基づく効能、効果及び用法・容量の追加申請を行い、水溶性抗癌剤の懸濁液としてのLipiodolの保険採用を勝ち取りたいものである。

【文献】

- 1) Konno T, Maeda H, Iwai K, et al : Effect of arterial administration of high-molecular-weight anticancer agent SMANCS with lipid lymphographic agent on hepatoma : a preliminary report. *Eur J Cancer Clin Oncol* 19 : 1053 - 1065, 1983.
- 2) Uchida H, Ohishi H, Matsuo N, et al : Transcatheter hepatic segmental arterial embolization using lipiodol mixed with an anticancer drug and Gelfoam particles for hepatocellular carcinoma. *Cardiovasc Intervent Radiol* 13 : 140 - 145, 1990
- 3) Matsui O, Kadoya M, Yoshikawa J, et al : Small hepatocellular carcinoma : treatment with subsegmental transcatheter arterial embolization. *Radiology* 188 : 79 - 83, 1993.
- 4) 出月康夫, 杉浦光雄, 阿部秀一, 他 : 油性造影剤によるHepatologyの研究. *日医放会誌* 25 : 590 - 592, 1965.
- 5) Kanematsu T, Furuta T, Takenaka K, et al : A 5-year experience of lipiodolization : selective regional chemotherapy for 200 patients with hepatocellular carcinoma. *Hepatology* 10 : 98 - 102, 1989.
- 6) Higuchi T, Kikuchi M, Okazaki M : Hepatocellular carcinoma after transcatheter hepatic arterial embolization. A histopathologic study of 84 resected cases. *Cancer* 73 : 2259 - 2267, 1994.
- 7) Yamada R, Sato M, Kawabata M, et al : Hepatic artery embolization in 120 patients with unresectable hepatoma. *Radiology* 148 : 397 - 401, 1983.
- 8) Okazaki M, Higashihara H, Koganemaru F, et al : Intraoperative hemorrhage from hepatocellular carcinoma : emergency chemoembolization or embolization. *Radiology* 180 : 647 - 651, 1991.
- 9) Nakamura H, Hashimoto T, Oi H, et al : Transcatheter oily chemoembolization of hepatocellular carcinoma. *Radiology* 170 : 783 - 786, 1989.
- 10) Chung JW : Extrahepatic collaterals in hepatocellular carcinoma. *Interventional radiology*. Han MC, Park JH, ed. Seoul, Korea, Ilchokak, 1999, 133 - 145.
- 11) Song SY, Chung JW, Kwon JW, et al : Collateral pathways in patients with celiac axis stenosis : angio-

- graphicspiral CT correlation. *Radiographics* 22 : 881 - 893, 2002.
- 12) 日本肝癌研究会追跡調査委員会：第16回全国原発性肝癌追跡調査報告(2000～2001). *肝臓* 46 : 234 - 254, 2005.
 - 13) 佐竹光夫：肝細胞癌(HCC)TAEの現況 アンケート集計. *Interventional Radiology* 20 : 43 - 45, 2005.
 - 14) 科学的根拠に基づく肝癌診療ガイドライン作成に関する研究班：科学的根拠に基づく肝癌診療ガイドライン，科学的根拠に基づく肝癌診療ガイドライン作成に関する研究班編. 金原出版，東京，2005.
 - 15) Takayasu K, Wakao F, Moriyama N, et al : Response of early-stage hepatocellular carcinoma and borderline lesions to therapeutic arterial embolization. *AJR Am J Roentgenol* 160 : 301 - 306, 1993.
 - 16) Bruix J, Llovet JM, Castells A, et al : Transarterial embolization versus symptomatic treatment in patients with advanced hepatocellular carcinoma : results of a randomized, controlled trial in a single institution. *Hepatology* 27 : 1578 - 1583, 1998.
 - 17) Pelletier G, Ducreux M, Gay F, et al : Treatment of unresectable hepatocellular carcinoma with lipiodol chemoembolization : a multicenter randomized trial. Groupe CHC. *J Hepatol* 29 : 129 - 135, 1998.
 - 18) Lo CM, Ngan H, Tso WK, et al : Randomized controlled trial of transarterial lipiodol chemoembolization for unresectable hepatocellular carcinoma. *Hepatology* 35 : 1164 - 1171, 2002.
 - 19) Llovet JM, Real MI, Montana X, et al : Arterial embolisation or chemoembolisation versus symptomatic treatment in patients with unresectable hepatocellular carcinoma : a randomised controlled trial. *Lancet* 359 : 1734 - 1739, 2002.
 - 20) Camma C, Schepis F, Orlando A, et al : Transarterial chemoembolization for unresectable hepatocellular carcinoma : meta-analysis of randomized controlled trials. *Radiology* 224 : 47 - 55, 2002.
 - 21) Sasaki Y, Imaoka S, Kasugai H, et al : A new approach to chemoembolization therapy for hepatoma using ethiodized oil, cisplatin, and gelatin sponge. *Cancer* 60 : 1194 - 1204, 1987.
 - 22) Nakao N, Uchida H, Kamino K, et al : Determination of the optimum dose level of lipiodol in transcatheter arterial embolization of primary hepatocellular carcinoma based on retrospective multivariate analysis. *Cardiovasc Intervent Radiol* 17 : 76 - 80, 1994.
 - 23) Stefanini GF, Amorati P, Biselli M, et al : Efficacy of transarterial targeted treatments on survival of patients with hepatocellular carcinoma. An Italian experience. *Cancer* 75 : 2427 - 2434, 1995.
 - 24) Livraghi T : Radiofrequency ablation, PEIT, and TACE for hepatocellular carcinoma. *J Hepatobiliary Pancreat Surg* 10 : 67 - 76, 2003.