第6回Interventional Radiology優秀論文賞

Masashi Tamura, et al.
Portal Vein Damage after DEB-TACE and Lipiodol-TACE: Based on Evaluation by Computed Tomography during Arterial Portography.
Interventional Radiology 2021; 6: 93-101.

はじめに

今回，Interventional Radiology誌において，2021年の優秀論文賞に選出いただきました。この論文はDEB-TACEが本邦に導入され，当科でも多くの症例で用いていた時期に執筆したものです。上司である中塚誠之先生からDEB-TACE後の再発でCTAP（CT during arterial portography）を施行すると，門脈閉塞が多く起こっていることを教えていただき，本当にLipiodol-TACEと比べて多いのか，原因は一体なんなのか，という疑問を抱き，データを集めてまとめさせていただきました。当初は原因がはっきり理解できておらず，考察に苦慮していましたが，2015年の日本IVR学会総会で発表させていただいた際に，金沢大学の名誉教授であられる松井　修先生より，門脈域の虚血および抗癌剤による障害に伴って起こっているのではないかと会場で教えていただき，後に参考文献まで送っていただいたことで，論文作成につなげることができました。この場をお借りして，深く感謝申し上げます。その後，私自身の海外留学などがあり，長くお蔵入りとなっていましたが，無事Interventional Radiology誌でpublishさせていただきました。このような名誉ある賞までいただくことができ，非常に嬉しく思っております。ご指導いただいた中塚先生および陣崎雅弘教授，いつも一緒に仕事をさせていただいている慶應義塾大学および関連施設の先生方に，厚く御礼申し上げます。私自身は臨床中心に働いてきており，あまり研究や論文執筆が得意とは言えませんが，今後もできる限りの努力を続けていきたいと考えています。

背　景

肝細胞癌（HCC）に対するLipiodol-TACE（LIP-TACE）はエピルビシンなどの化学療法剤とLipiodolのエマルジョンを注入するもので，その歴史は古い。近年，薬剤溶出性ビーズ（DEB）が開発され，臨床使用されるようになったが，DEBは，in vitroにおいて，薬剤/リピオドールエマルジョンよりもはるかに良好な薬剤放出プロファイルを提供する[1]。TACEでは，非腫瘍性肝実質が高濃度の化学療法剤に長期間さらされるとともに虚血状態になり，ときに門脈血流障害を起こすことがLIP-TACEとDEB-TACEの両方で報告されている[2~4]。しかし，これらの報告は門脈の評価にCTやMRを用いたものがほとんどであり，門脈血流の評価に最も感度が高いとされるCTAPを用いた報告は今までなかった[5]。本研究の目的は，CTAPによる評価をもとに，DEB-TACE後の門脈血流障害の頻度をLIP-TACE後と比較して明らかにし，TACE後の門脈血流障害に影響を与える因子を検討することである。

方　法

母集団

2013年10月から2015年4月までの期間に，TACEおよび術前/フォローアップCTAPを実施した連続した肝細胞癌（HCC）患者80名を本研究の対象者とした。フォローアップCTAPは主に次回のTACE直前の評価のために実施された。Balloon-occluded TACE（n=1），Cisplatinを用いたTACE（n=20），肝内病変に対する治療を行っていない（n=2），2回の手術の間にアブレーションや手術を受けた（n=8）患者は除外した。この期間にTACEを2回以上受けた患者については，1回目のTACEを本研究の解析対象とした。最終的に49人の患者が本研究の解析に含まれた（年齢範囲：60～87歳，平均年齢±標準偏差：72.2±8.1歳）。

画像解析

CTAP画像は，臨床データを盲検化した2名の放射線科医の合意によって評価された。術前とフォローアップのCTAP画像を比較し，フォローアップCTAP画像で塞栓部位における小さな造影欠損の出現（亜区域より小さい），大きな造影欠損の出現（亜区域と同等または大きい），門脈の狭窄・消失・閉塞の出現，を評価した。CTHAとの併用により，腫瘍，門脈腫瘍栓，明らかなAPシャントに起因する所見は除外した。

結　果

対象患者49名のうち，24名がDEB-TACEを，25名がLIP-TACEを受けた。LIP-TACE群と比較して，DEB-TACE群ではCTAPの間隔が長い，アルコール性肝炎がある，腫瘍が4個以上ある，片葉TACEを受けた患者，が有意に多く含まれていた。TACE前後のChild-Pughスコアと分類，エピルビシンの投与量はDEB-TACE群とLIP-TACE群で有意差はなかった。

門脈血流障害はDEB-TACE群で有意に多く認められ

た（DEB-TACE 70.8％ vs LIP-TACE 20％）。小さな造影欠損の出現，門脈の狭窄・消失・閉塞（**図1**）は，DEB-TACE群で有意に多く認められた（それぞれDEB-TACE 70.8％ vs LIP-TACE 20％ p＜0.001，DEB-TACE 41.7％ vs LIP-TACE 12％ p=0.019）。また，DEB-TACE群では大きな造影欠損の出現頻度が高いという強い傾向があったが，有意差はなかった（DEB-TACE 16.7％ vs LIP-TACE 0％ p=0.05）。これらの血流障害は，常にそれに対応するCTHAの早期かつ強い増強効果を伴っていた（**図**）。これらの所見は，TACEによる門脈の損傷が血流障害を引き起こし，それに対応して動脈優位の強い増強効果が起こることを示していると思われた。多変量ロジスティック回帰では，DEB-TACEのみが門脈血流障害の有意な独立予測因子であった（オッズ比 34.95；95 ％ Confidential Index 1.137-1073.99；p=0.042）。

考　察

本研究では，CTAPによる評価において，DEB-TACE後の門脈血流障害の頻度がLIP-TACE後に比べて有意

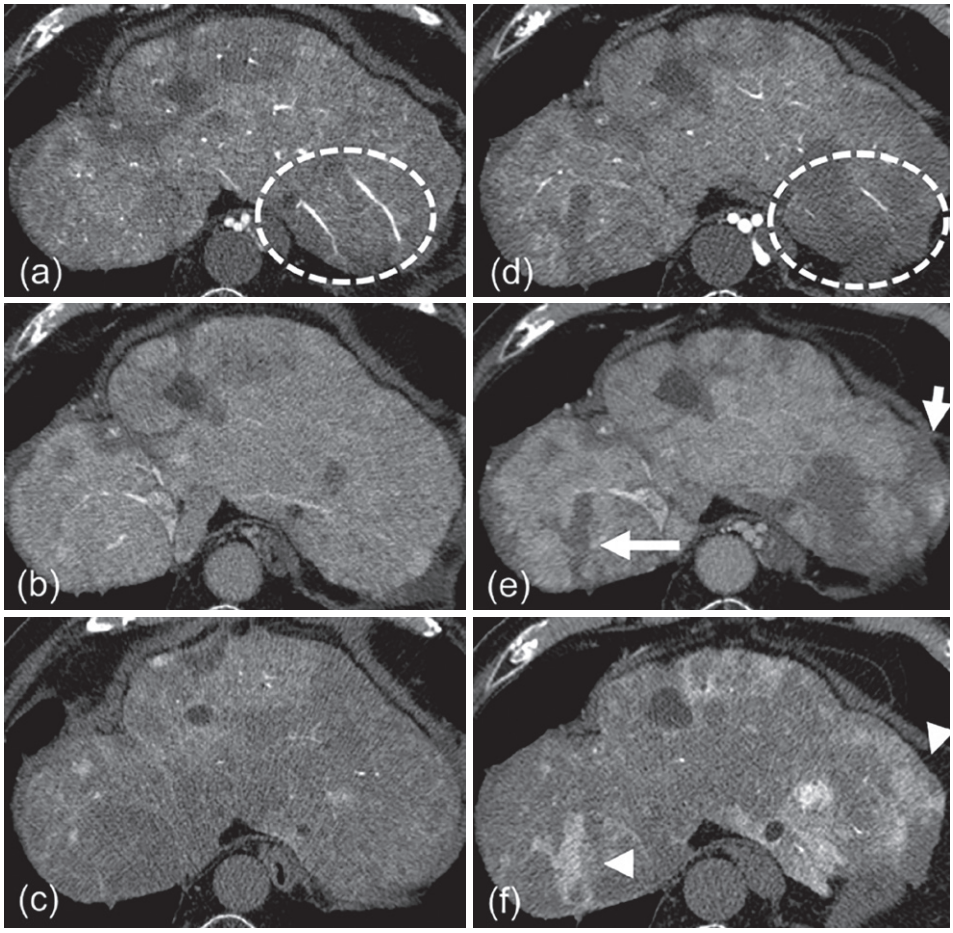

Figure 1.　Example of small perfusion defects and narrowing/disappearance of the portal vein
Comparison of the preprocedural and follow-up CTHA/CTAP images in a 66-year-old male patient who underwent DEB-TACE.
(a) 1st phase of preprocedural CTAP; (b) 2nd phase of preprocedural CTAP; (c) 1st phase of preprocedural CTHA; (d) 1st phase of follow-up CTAP; (e) 2nd phase of follow-up CTAP; (f) 1st phase of follow-up CTHA.
The emergence of multiple small nontumorous perfusion defects on the CTAP images obtained after DEB-TACE (arrow) and the corresponding early and strong enhancement of the liver parenchyma on the CTHA images after DEB-TACE (arrowhead) were detected. Narrowing/disappearance of the peripheral portal vein branches was also observed (dotted circle). These findings indicate that the PVD caused by DEB-TACE leads to perfusion defects and corresponding-arterial-dominant, intense enhancement.

図　受賞論文より転載。

に高いことが示された。また，TACE後の門脈血流障害の独立した予測因子としてDEB-TACEのみが示された。先行研究[3,4]と比較して，本研究ではDEB-TACE後の門脈血流障害の頻度が非常に高く，DEB-TACE後に認識されない門脈血流障害の存在を明らかにする可能性があるため，重要な結果である。

TACE後の門脈血流障害は，胆管壁の主要な栄養源である胆道周囲叢（PBP）の損傷によって引き起こされると考えられる。DEB-TACEは，薬物の徐放化と塞栓を同時に行うため，LIP-TACEと比較して，高濃度の化学療法剤を長時間投与でき，塞栓効果も期待できる。しかし，この薬理学的な利点は，逆にDEB-TACEの局所毒性を高める可能性があり[1,6]，TACE後の門脈血流障害の独立した予測因子としてDEB-TACEを示した本研究の結果の原因として推察される。

最近のいくつかの研究でも，DEB-TACEと門脈血流障害の関連が報告されている。Guiuら[3]は，CTまたはMRの所見から，HCC患者に対するDEB-TACE後の門脈狭窄および血栓症の頻度がLIP-TACE後に比べて高いことを示した（16.1%（9/56）vs 2.8%（4/142）。一方，Monierら[4]は，HCC患者に対するDEB-TACE後の門脈血栓症の頻度は，MRの所見に基づくとLIP-TACE後と有意差はなかった（4.4%（5/114）vs 4.8%（8/116），p=0.62）ことを報告した。我々の報告ではDEB-TACE後の門脈血流障害はLIP-TACE後に比べ有意に高頻度であった（70.8% vs 20%，p<0.001）。この違いは，門脈の血行動態の変化を評価する上で最も感度の高いとされるCTAPを画像解析に用いたためであると思われる。本研究は，これまでの研究でCTやMRで見逃されていたかもしれない，DEB-TACE後の門脈血流障害の存在を明らかにすることができた。前回のTACE後の門脈血流障害を見逃したり，過小評価したままTACEを繰り返すと，肝機能や患者の予後を悪化させる可能性があると思われ，特に本研究でTACE後の門脈血流障害の有意な予測因子として示されたDEB-TACE後には，CTやコーンビームCTを用いたCTAPにより，毎回のTACE前に門脈血流障害を慎重に評価することが重要であると考えられる。

結　論

DEB-TACE後の門脈血流障害はLIP-TACE後に比べて有意に高い頻度で観察され，DEB-TACEはTACE後の門脈血流障害の独立した予測因子として同定された。

参考文献

1）Lewis AL, Taylor RR, Hall B, Gonzalez MV, Willis SL, Stratford PW: Pharmacokinetic and safety study of doxorubicin-eluting beads in a porcine model of hepatic arterial embolization. J Vasc Interv Radiol 17: 1335-1343, 2006.

2）Yu JS, Kim KW, Park MS, Yoon SW: Bile duct injuries leading to portal vein obliteration after transcatheter arterial chemoembolization in the liver: CT findings and initial observations. Radiology 221: 429-436, 2001.

3）Guiu B, Deschamps F, Aho S, et al: Liver/biliary injuries following chemoembolisation of endocrine tumours and hepatocellular carcinoma: Lipiodol vs. drug-eluting beads. J Hepatol 56: 609-617, 2012. http://dx.doi.org/10.1016/j.jhep.2011.09.012.

4）Monier A, Guiu B, Duran R, et al: Liver and biliary damages following transarterial chemoembolization of hepatocellular carcinoma: comparison between drug-eluting beads and lipiodol emulsion. Eur Radiol 27: 1431-1439, 2017. http://dx.doi.org/10.1007/s00330-016-4488-y.

5）Matsui O, Takashima T, Kadoya M: Dynamic computed tomography during arterial portography: The most sensitive examination for small hepatocellular carcinomas. J Comput Assist Tomogr 9: 19-24, 1985.

6）Namur J, Wassef M, Millot JM, Lewis AL, Manfait M, Laurent A: Drug-eluting Beads for Liver Embolization: Concentration of Doxorubicin in Tissue and in Beads in a Pig Model. J Vasc Interv Radiol 21: 259-267, 2010. http://dx.doi.org/10.1016/j.jvir.2009.10.026.

この論文はJ-STAGEにて閲覧・ダウンロードが可能です
https://doi.org/10.22575/interventionalradiology.2021-0007

J-STAGE英文誌ホーム
https://www.jstage.jst.go.jp/browse/interventionalradiology/-char/en
日本IVR学会 Interventional Radiologyホームページ
http://interventionalradiology.jp.net/