連載❹ ・・・・・・・・・・・・・・・・・・・・・・・・・・・・ 2007 日本 IVR 学会総会「技術教育セミナー」・・・・・・・・・・・・・・・・・・・・・・・・・・・・

PTRA

1. PTRA

慶應義塾大学医学部　放射線診断科
橋本　統

はじめに

技術教育セミナー実施時における分担に従い，PTRA（Percutaneous Transluminal Renal Angioplasty）の「概念」,「適応（特に，hypertension）」,「解剖」,「前準備，処置」,「手技，コツ」,「後処置」について概説する。

概念

腎動脈が狭窄した場合，腎の萎縮や機能低下が起こるのみでなく，内分泌機能が亢進し，腎血管性高血圧（RVHT：renovascular hypertension）その他の全身的な合併症を来しうる。PTRAに携わる者は，まず，そのメカニズムに，十分精通する必要がある。

(A) 腎血流

腎血流は，動脈本幹，区域動脈，葉間動脈，弓状動脈，小葉間動脈，輸入動脈を経て腎糸球体に至り，ここで濾過がおこり，原尿が生成される。糸球体以降の血流は，輸出動脈，尿細管周囲毛細血管網，小葉間静脈，弓状静脈，葉間静脈，区域静脈，静脈本幹を経由して下大静脈に還流する。

(B) 傍糸球体装置とレニン・アンギオテンシン・アルドステロン系

輸出入動脈と，遠位尿細管に挟まれた股の部分には，傍糸球体装置が存在し，遠位尿細管内の尿のナトリウム濃度が減少したり（macula densa mechanism），輸入細動脈灌流圧が低下すると（baroreceptor mechanism），傍糸球体細胞よりレニンが分泌される。

レニンは，Aniotensinogen を Angiotensin Ⅰに変換し，Angiotensin Ⅰは，Angiotensin Converting Enzyme により Angiotensin Ⅱに変換され，これが末梢細動脈のレセプターに作用して細動脈を収縮させ，また，副腎皮質のレセプターに作用してアルドステロン分泌を亢進させ，ナトリウム／水貯留を生じせしめ，何れも血圧を上昇させる。

左右の腎動脈のうち片側のみが狭窄する場合（Goldblatt 2K1C モデル）と[1]，左右腎動脈が両側性に狭窄するか単腎の腎動脈が狭窄する場合（Goldblatt 1K1C モデル）では，健腎による代償の有無により，末梢血のレニン濃度やナトリウム／水貯留の程度に差が生ずるが，何れの病態でも RVHT が引き起こされることには変わりはない。

(C) 腎動脈狭窄の病因

腎動脈狭窄（RAS：renal artery stenosis）の病因としては，粥状動脈硬化症（AS：atherosclerosis）と，線維筋性異形成（FMD：fibromuscular dysplasia）が，症例の大半を占め，その他，高安大動脈炎，neurofibromatosis，解離などが，残りわずかの症例を構成する。

AS病変は，入口部病変の ostial type と，腎動脈本幹以遠の病変である renal type に大別される。FMDには，病理組織学的に様々な亜種が存在する。

(D) 診断

RVHTの存在は，自・他覚的所見や，血液生化学検査により，また，RASの局在や程度は，CT angiography などにより診断される。

ただし，病態をより正確に把握し，血行再建の適応を検討し，治療効果を予測する上では，さらに分腎レニン採血や超音波（特にパルスドップラー）の施行が求められる。

(1) 分腎レニン採血

分腎レニン採血は，通常，左右の腎静脈本幹および腎静脈下IVCおよび腎静脈上IVCにて行われるが，特に前三者の値が重要である。左右の腎静脈血のレニン濃度の比を，レニン比（Renin Ratio）とよび，1.5 以上で，有意のレニン過剰分泌が存在すると判定される。また，（片側腎静脈－腎静脈下 IVC）／腎静脈下 IVC の値をレニン係数（Renin Index）と呼び，0.25 以上で有意であると判定される。

ただし，腎動脈が複数存在する場合，あるいは腎動脈分枝に狭窄が存在する場合は，腎静脈本幹からの採血のみでは診断的に十分とは言えず，腎内静脈各分枝の選択的採血が必要となる（**図 1**）。

(2) パルスドップラー超音波

腎葉間動脈のパルスドップラー超音波にて算出される RI（Resistive Index）に関して，Radermacher らは，患側腎動脈の RI が 0.8 以上の場合，適応が RVHT であれ虚血性腎症であれ，IVR による改善は期待し得ないと報告している[2]。

(E) PTRA 以外の治療

内科的薬物療法として，ACE inhibitor，ARB，Calcium-channel blocker，Beta-blocker などの有効性が示されているが，患側腎の血流低下が助長されるため，長期服用により腎萎縮や腎機能低下を招く可能性がある。

外科的血行再建法としては，Aorto-renal bypassや，Autotransplantationなどを挙げることが出来るが，侵襲度は高い。

PTRAの適応

腎動脈は，狭窄率が80％を超えると，急速に血流が低下し始めるものの，80％未満の狭窄率では，血流は十分維持されるため，全てのRASが血行再建の適応となると考えるのは誤りである。

RASに対するIVRの適応には，臨床的適応と，解剖学的適応がある。「Guidelines for the reporting of renal artery revascularization in clinical trials」を要約すると[3]，臨床的適応としては，一定の条件を満たす高血圧症，サルベージを要する虚血性腎症，cardiac disturbance syndrome（心障害症候群）の患者が，また，解剖学的適応としては，血管造影で70％以上の狭窄率を有する症例，もしくは，50～70％の中等度狭窄を有する症例のうち収縮期圧較差が20mmHg以上，あるいは平均圧較差が10mmHg以上のものと定められている。しかし，RVHTに対するIVRの適応に関して，Evidence Level A

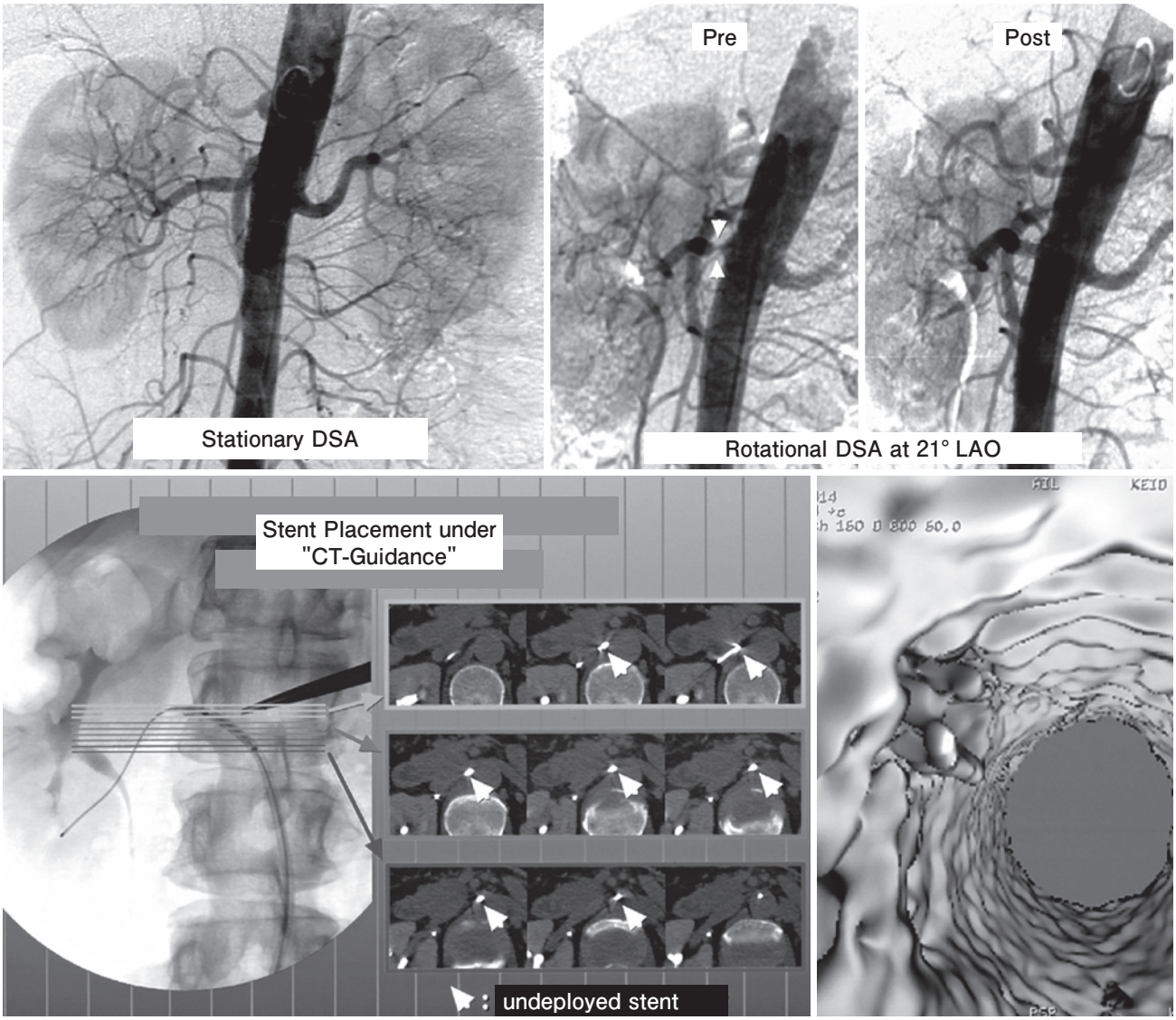

図1　53歳女性　ASによるostial type RAS

a｜b｜c
d｜e

術前の腹部大動脈DSA正面像（a）では，右腎動脈狭窄部は大動脈と重なり明瞭に認識し得ないが，回転DSA左前斜位21度の角度にて，右腎動脈起始部狭窄が明瞭に描出された（b）。型どおりバルーン血管形成術を施行したが，解離を生じたため，bail out目的にてステント留置を行った。ステント留置後の回転DSA左前斜位21度（c）にて，狭窄部の良好な拡張が確認された。本症例では，ステント位置決めに際して，IVR-CTを用い，ステント近位端が大動脈に数mm突出するよう微調整した（d）。術後「CT virtual aortoscopy」上（e），ステント近位端は，企図した通り正確な位置に留置されている。術前160/100mmHgだった血圧は正常化し，術後6年が経過した時点での最新データでは，134/86mmHgを維持している。また，術前33.8pg/mℓと高値であった活性型レニン濃度も，最新のデータで9.6pg/mℓと正常化している。

の基準は殆ど存在せず，多くは担当医の裁量に任されている。

また，Islesらは，RASに対するIVR後，1/4の症例においては腎機能が改善し，1/2においては変化せず，1/4においては悪化すると報告している[4]。従って，狭窄と見れば後先を考えずに反射的に拡張する“Oculostenotic reflex”は厳に慎むべきであり，現実的には，腎機能悪化のリスクを考慮し，ある程度確実な治療効果が期待しうる，側副路の発達が明らかな血行動態上有意のRAS，レニン係数0.25以上あるいはレニン比：1.5以上かつResistive Index 0.8未満を適応の目安と定めるのが妥当であろう。

解剖

腎動脈の解剖は比較的シンプルであるが，右腎動脈は右腹側30±15度の位置から，また，左腎動脈は背側7±13度の位置から分岐することは，銘記すべきである[5]。

前準備・前処置

症例毎に，解剖に適合するガイディングカテーテル/シースを準備する。

ガイディングカテーテルとして，これまでブライトチップ™ガイディングカテーテル（RDCあるいはRDC I）が専ら用いられてきたが，プロファイルが大きくなりがちであり，穿刺部血腫が形成されやすい傾向にあった。しかし近年供給が開始されたアンセルフレクサートーイボーストサイドアームシースセット（ANV1-3）は，ガイディングカテーテルとシースが一体化した形態であり，シースの分だけプロファイルの小さいシステムで治療を行うことが可能となっている。

このガイディングカテーテルもしくはガイディングシース内には，Yコネクターを介して，加圧バックを用いたヘパリン加生食による持続還流を行う。

ガイドワイヤーやバルーンカテーテルに関しては，アプローチ血管径やルートの屈曲の程度，対象血管径などを考慮し，ある程度のサイズバリエーションを予め用意しておく。

ASに伴う腎動脈ostial lesionに関しては，予め適切なサイズの金属ステントを用意しておくことは必須である。

一方，FMDやASのrenal type lesionなどにおいては，バルーン血管形成術（BA：balloon angioplasty）が治療の主体となるが，時に形成される血流を障害する解離に対処するため，やはり金属ステントのスタンバイを怠らないことが重要である。

腎動脈用ステントとして本邦で認可を受けているのは，Palmazステントのみであるが，体格の小さな成人女性などでアプローチ血管径が小さい場合には，システムを細径化させるべく，胆道用Palmaz Genesisなどプロファイルの小さなシステムをoff label使用せざるを得ない場合もある。

後述の腎内分泌機能廃絶術施行が予想される場合には，疼痛対策として，硬膜外チューブ挿入あるいはIV-PCAを予め準備しておく。

手技・コツ

(A) アプローチルート

大多数の症例では，アプローチ血管径が太い大腿動脈穿刺が行われるが，腎動脈が著しく尾側に向かって走行する場合，あるいはAIODなどにより大腿動脈アプローチが不可能な場合には，上腕/腋窩動脈穿刺を考慮する。

(B) システム

ガイドワイヤーを狭窄部以遠まで送り，これに沿わせてバルーンカテーテルを病変部まで運び込むオーバーザワイヤー法は，治療効果を逐一モニターしながら手技を進めるためには，造影用のカテーテルを別途導入する必要が生じるため手技は煩雑となる。また，ステント留置時には，ステントが剥き出しの状態で病変部を通過するため，脱落の危険性があり，避けるべきであるが，比較的low profileなシステムで，穿刺部合併症を最小限に抑制可能であるという利点がある。

コアキシャル法は，ガイディングカテーテル/シースを使用して治療deviceを病変部に運搬する方法であり，腎動脈の確認が容易であり，ステント運搬時には必須である。一方，Profileが大きくなりがちであり，穿刺部血腫・動脈閉塞が懸念される場合がある。

(C) 全身ヘパリン化/ACTモニター

術中は，急性動脈血栓塞栓症を予防すべく全身ヘパリン化を励行し，ACTをモニターし，これを絶えず250秒以上に維持することが肝要である。これと平行して，コアキシャル法においては，前述の如く，ガイディングカテーテル/シース内を，常時ヘパリン化生食で還流することが必要である。また，治療に際して，腎血流の急激な変化により，少なからざる血圧の変動が予想されうるため，血圧モニターを怠らないことが重要である。

(D) バルーン血管形成術，ステント留置術，および腎内分泌機能廃絶術

FMDによるRASは，BAによる治癒・改善が高頻度に期待しうる病変であり[6]，また，長期生命予後が予測されることからも，BAにより血流を障害するような内膜剥離が生じた場合を除き，ステント留置を可及的に回避することが望ましい。

また，renal typeのAS病変に関しても，BAを第一選択肢とすべきであるが，AS ostial lesionに対しては，BAの効果は限定的であり，初回治療時よりステント留置を考慮することに正当性が認められる[7,8]。

Ostial lesionにステントを留置する場合，RASの原因となっているプラークは大動脈に連続しているため，3㎜以内の範囲内で，ステント中枢端を大動脈に

突出させることが推奨されている（**図1**）。この際，左右腎動脈起始部の前後への変位を考慮せず，大動脈造影正面像における大動脈左右辺縁に腎動脈入口部が存在すると想定してステント留置を行うと，病変の近位部が十分にカバーされない危険性が増す。

腎内動脈分枝狭窄が，RVHTの責任病変であることがレニン採血により証明され，かつ，この分枝の参照血管径が2㎜未満であれば，これに適合する適切なバルーンカテーテルは存在しないため，むしろこの分枝を超選択的に塞栓することにより，内分泌機能，即ちレニン産生を抑制する方法を考慮すべきである（**図2**）[9]。また，ASに伴うostial lesionが進行して慢性完全閉塞となっており，これをtraverseできない場合には，動脈側から腎内分泌機能の廃絶を図ることは不可能であるため，胃静脈瘤などに用いられるBRTOのテクニックを応用し，静脈サイドから内分泌機能廃絶を試みることもある。

(E) 参照血管径

病変に適合したdeviceを選択する上で，正しい参照血管径の計測は必要不可欠である。

(F) Double/triple wire technique

狭窄部が分枝近傍に存在する場合，safety wireを本幹と分枝の両方に留置し，本幹拡張時に分枝がたとえ閉塞したとしても，分枝に容易にアプローチ出来るような態勢を整えておくことが重要である（**図3**）。

後処置

我々の施設では，亜急性腎動脈血栓症予防のため，ヘパリン持続点滴静注（500単位/h程度）を術後24時間行いつつ，腎機能保護のため，十分な輸液によるhydrationを励行している。血圧，腎機能・尿量モニターも，術直後は欠かすことは出来ない。

腎内分泌機能廃絶施行後には，適切な疼痛対策を行っている。

術後は，抗血小板剤投与を長期にわたって継続し，再狭窄を予防する。

おわりに

PTRAのセミナーを担当した他の講師との重複領域に関しては，施設や術者による考え方の違いが少なからず存在すると思われるが，これらに関しては，より多くの「引き出し」が提供されたとご判断いただき，今後の日常診療に生かしていただきたい。

【文献】

1) Goldblatt H, Lynch J, Hanzal RF, et al : Studies in experimental hypertension : I. The production of persistent elevation of systolic blood pressure by means of renal ischemia. J Exp Med 59 : 347-379, 1934.

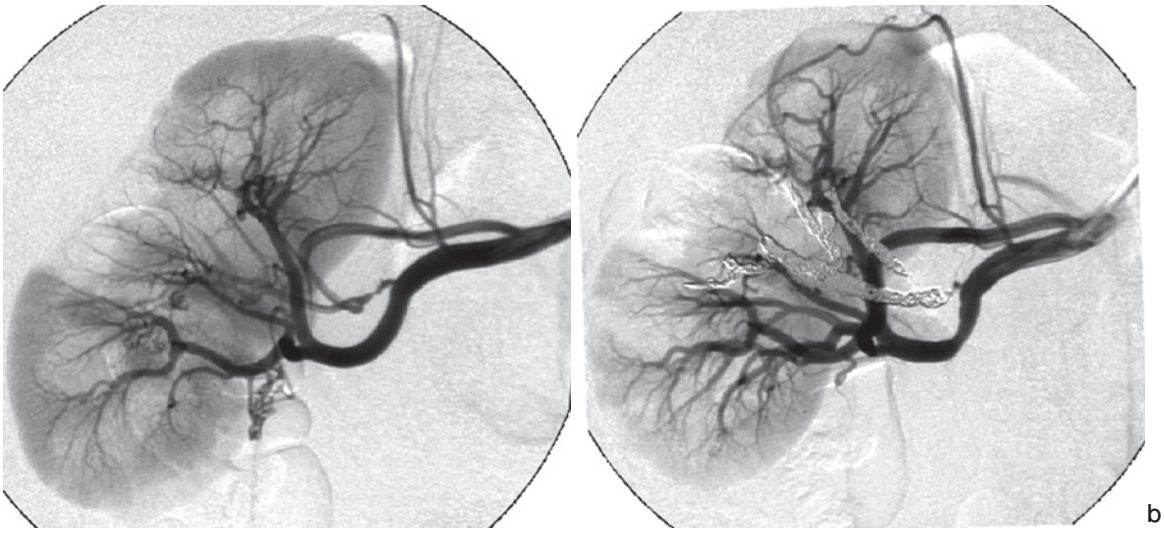

図2　22歳男性　FMDによる右RAS

服薬無しでは200/120㎜Hg，降圧剤1剤服用にて148/94㎜Hgの高血圧症を認めた。腹部にはbruitを聴取し，右腎動脈造影（A）にて，右腎動脈分枝の狭窄と，sinus collateralの発達を認めた。静脈採血上，活性型レニン濃度（pg/mℓ）は，右腎静脈本幹では9.1，左腎静脈本幹では7.2，左右レニン比1.26（＜1.5），右腎レニンインデックス－0.12（＜0.25）と，有意の所見を認めなかったが，右腎中部静脈末梢よりの採血にて28.6と活性型レニン濃度高値を認め，左腎と右腎中部のレニン比3.97（＞1.5），右腎中部レニンインデックス1.75（＞0.25）と，右腎中部におけるレニン過剰分泌が証明されたため，IVRの適応ありと判断された。狭窄分枝の参照血管径は2㎜未満であり，これを拡張しうる適切な末梢動脈用バルーンカテーテルが存在しないことから，患者よりinformed consentを得た上で，狭窄分枝にマイクロカテーテルを進め，アイバロン顆粒（200μm径）にて動脈末梢を，また，sinus collateral流入部を含めた中枢側を，金属コイルにて鋳型状に塞栓した（B）。このpartial embolization施行後，降圧剤の服用なしにて，血圧は124/80㎜Hgへと正常化した。

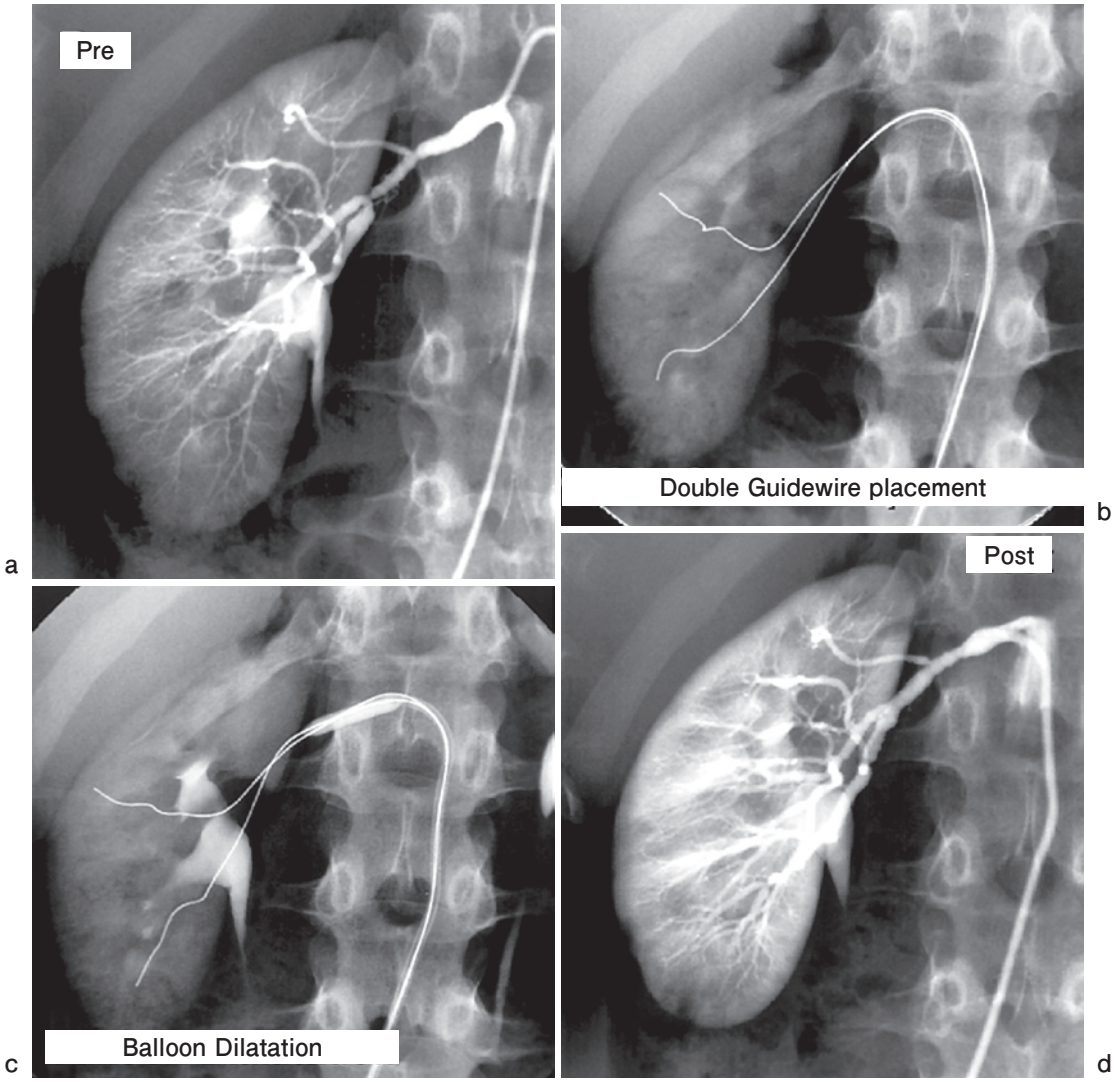

図3　18歳女性　FMDによる右RAS

血圧 268/160㎜Hgと著明な高血圧，末梢血レニン高値を認め，腹部bruitを聴取した。右腎動脈造影（a）にて，本幹・分枝分岐部狭窄を認め，右/左レニン比は3.4と，右腎レニン分泌の亢進が明らかであった。初回PTRA（1992.4.3）後，FMDとしては比較的稀な再狭窄を2回経験したが，いずれも，double wire technique（b）を用いた再PTRA（1993.6.30，および1998.6.12施行）（c）にて解除された（d）。以後，降圧剤服用無しにて正常血圧となり，再々PTRA後，結婚し2児を設けた。最新の外来では，無投薬にて血圧132/80，ARC 26.1pg/mℓ（正常値：6～36 pg/mℓ）が維持されている。

2）Radermacher J, Chavan A, Bleck J, et al : Use of Doppler ultrasonography to predict the outcome of therapy for renal artery stenosis. NEJM 344 : 410-417, 2001.
3）Rundback JH, Sacks D, Kent KC, et al : Guidelines for the reporting of renal artery revascularization in clinical trials. J Vasc Interv Radiol 14 (9 Pt 2) : S477-492, 2003.
4）Isles CG, Robertson S, Hill D : Management of renovascular disease : a review of renal artery stenting in ten studies. Q J Med 92 : 159-167, 1999.
5）Kim PA, Khilnani NM, Trost DW, et al : Fluoroscopic landmarks for optimal visualization of the proximal renal arteries. JVIR 10 : 37-39, 1999.
6）Slovut DP, Olin JW : Fibromuscular dysplasia. N Engl J Med 350 : 1862-1871, 2004.
7）Van de Ven PJ, Kaatee R, Beutler JJ, et al : Arterial stenting and balloon angioplasty in ostial atherosclerotic renovascular disease : a randomized trial. Lancet 353 : 282-286, 1999.
8）Leertouwer TC, Gussenhoven EJ, Bosch JL, et al : Stent placement for renal arterial stenosis : where do we stand? A meta-analysis. Radiology 216 : 78-85, 2000.
9）Reuter SR, Pomeroy PR, Chuang VP, et al : Embolic control of hypertension caused by segmental renal artery stenosis. AJR Am J Roentgenol 127 : 389-392, 1976.

連載❹ ・・・・・・・・・・・・・・・・・・・・・・・・・・・・ 2007 日本 IVR 学会総会「技術教育セミナー」・・・・・・・・・・・・・・・・・・・・・・・・・・・・

PTRA

2. Cardiac disturbance syndrome および治療方法と効果

岩手医科大学附属循環器医療センター
田中良一

はじめに

腎動脈狭窄症に対する経皮的腎血管形成術（percutaneous transluminal renal angioplasty；PTRA）は観血的ではあるが低侵襲的治療のひとつとして確立されている。本邦では腎血管性高血圧やPTRAへの認知の問題や，デバイス導入の遅れなど問題もあるが，徐々にひろがりを見せている。一方で，適応の考え方にも変遷があり，近年は特に心臓病との関連の中で適応が見直されている。本稿ではいわゆるcardiac disturbance syndromeについての解説とともに，治療の実際および効果について解説したい。

PTRAの適応とcardiac disturbance syndrome

腎動脈狭窄症のPTRAの適応は，従来は腎の大きさが保たれて（8㎝以上）いる症例における，進行性の腎機能低下，原因不明の心不全の合併，アンギオテンシン変換酵素（angiotensin converting enzyme；ACE）阻害薬などの投与による腎機能低下，分腎レニン測定での左右差（1.5以上）が適応基準として定義されていたが，腎ドップラー検査の普及と，種々の術前の患者状態に対するPTRAの効果に対する見直しが行われ，適応が徐々に広がってきている。現在では血清クレアチニン値，腎の大きさ，血漿レニン活性はPTRAの適応を考える上で必要な指標ではあるが，各々において異常を示す場合でも，PTRAが有効な症例が含まれており，絶対的適応基準としては考えられていない。特に血漿レニン活性は薬物投与によりマスクされてしまうことが多く，両側性腎動脈狭窄ではpseudo normalizationがみられるため，レニン活性が低いからといって腎動脈狭窄が有意なものではないと結論付けることはできない。

腎動脈狭窄症を疑う兆候として考えられるものには，若年性高血圧（30歳以下），高齢者で急激に進行する高血圧，2剤以上の薬物治療にも関わらずコントロール不良な高血圧，腎の大きさの左右差（1.5㎝以上）など高血圧や腎に直接関連するものが挙げられるが[1]，そのほかにも，最近では繰り返す心不全や狭心症など心疾患に関連する因子が注目を浴びており[2]，cardiac disturbance syndromeと呼ばれる。つまり，腎血管性高血圧だけではなく，心合併症の予後を規定する重大な因子として腎動脈狭窄が注目されており，PTRAの適応が広がってきているということになる。2000年に発表されたDRASTIC trialでは腎血管性高血圧に対して薬物療法とPTRAでは治療効果に差が無いとされており，PTRAの適応は限定的とされている[3]が，これは高血圧だけに注目した結果であり，薬物療法単独群での遠隔期の腎機能低下やPTRAへの移行症例が含まれることなどを考慮すると，必ずしも正しい結論であるとは言えない[1]。

先に挙げた右心不全の合併はcardiac disturbance syndromeの一つとも言えるが，原因不明の肺浮腫など違った表現がされているものも見られる。本質は同じで，どちらの場合にも有意な腎動脈狭窄が存在する場合，PTRAを考慮すべきであるが，問題となるのは心不全を合併しないが心疾患を有する症例においてPTRAを考慮すべきか否かということである。狭窄の程度に関わらずPTRAを施行することは厳に慎むべきではあるが，心臓カテーテル検査時に偶然発見された腎動脈狭窄が高度であるほど，さらに，片側狭窄より両側狭窄で有意に生命予後が不良であるという報告がある[4]。現在のところ70％を越える腎動脈狭窄を有する症例では二枝病変以上の冠動脈病変もしくは慢性心不全の合併がある場合に，積極的適応と考えてよいと思われる。ただし，境界域の腎動脈狭窄である場合や単純な冠動脈病変である場合は，適応を慎重に考える必要があろう。

PTRAの効果とresistance index

PTRAの治療効果を予測する指標としてresistance index（＜0.8）が有用であるという報告がある[5]。一方で，resistance indexとPTRA後の治療効果との相関はなかったとする報告も見られる[6,7]。Resistance indexだけで適応除外することはできないと考えるが，複合的指標の一つであり，これを無視する必然性も無いように思われる。自験例では血清クレアチニン値が2.0㎎/dℓを越え，resistance indexが保たれている症例にPTRAを施行したところ良好な予後を得られたものもあり，検討の余地はあるだろう。

治療の実際

腎動脈狭窄の多くは入口部病変であり，腎動脈そのものの病変以外に大動脈の成分が含まれる。入口部病変には金属性ステントの有用性は数多く報告されており，バルーンPTAと比較して良好な遠隔期開存が報告

されている。本邦ではオリジナル・パルマッツ・ステントしか保険適応が無い為，必然的に8Frのガイディング・システムが必要になる。多くの場合はアクセスルートの問題から鼠径部アプローチとなるが（**図1**），大動脈や腸骨動脈の蛇行の程度などにより左右どちらからのアプローチにするかを決める必要がある。またカテーテル形状の選択も同様である。ガイドワイヤーの選択は病変や治療に使用するシステムに応じて変更する必要があるが，0.018 inchのrapid exchange systemはガイドワイヤー挿入の長さが限定され，腎動脈の治療においては有利な場合がある。ただし，ステントシステムは0.035 inchのシステムになり，0.018や0.014 inchのシステムよりコントロールしやすい面もあるため，両者の使い分けを考える必要がある。細かな使い分けの考え方は，本稿のテーマから外れるため割愛するが，安全かつ的確な治療が行えるように考慮すべきであろう。また，遠位塞栓の予防のためにバルーン・オクルージョン・デバイスやフィルター・デバイスが考案されているが，腎動脈は分枝が比較的近位部から出ていることが多く，デバイス挿入時や回収時に血管損傷するリスクもあり，あまり現実的な方法ではないように思われる。もちろん，より安全にかつ確実に遠位塞栓を予防できるようになれば，当然考えるべき方法ではあろう。

症例

Cardiac disturbance syndromeの症例を1例提示する。80代男性で肺炎を原因とし，心不全・肺鬱血が進行した症例である（**図2**）。慢性腎不全と両側腎動脈狭窄性病変があり（**図3**），ACE阻害薬や利尿剤も使用で

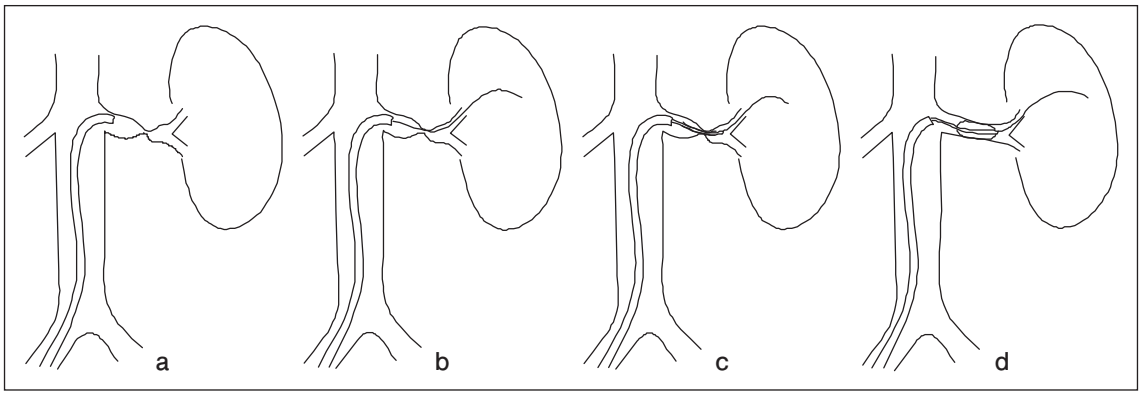

図1　PTRAの手順（鼠径部からのアプローチの場合）
a：ガイディングカテーテルを挿入し腎動脈起始部を選択する。
b：ガイドワイヤーを挿入する。
c：バルーンカテーテル（あるいはステント）を病変部に進める。
d：病変部を拡張する。

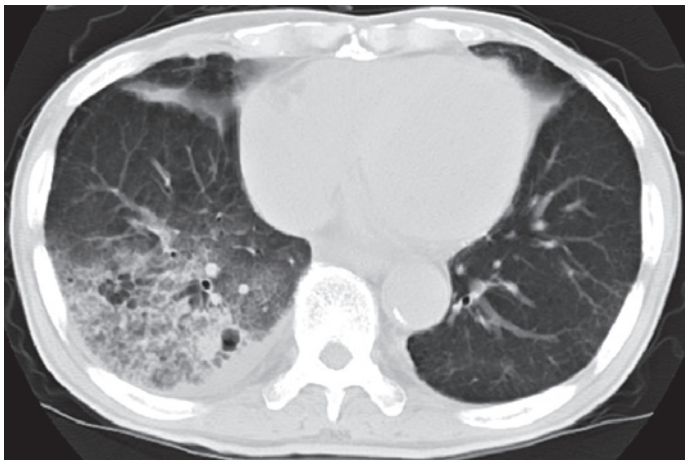

a

b

図2　肺炎を契機に心不全を発症した腎動脈狭窄の1例ー肺野病変
a：胸部単純CT肺野条件。右肺下葉に浸潤影を認める。また，両側肺血管陰影の増強を認め，気管支壁肥厚も見られる。
b：肺胞性陰影とともに間質の浮腫を示唆する間質性陰影も混在した所見である。

きず，腎負荷がある抗生剤を使用することも困難で肺炎の治療にも難渋していた。肺炎が活動性の状態であったが，両側ともに腎動脈の開大に成功した(**図4, 5**)。本症例では術後速やかに良好な利尿が得られるとともに，心不全の改善が得られ，抗生物質による肺炎の治療が行われ肺炎の治癒が得られた。

PTRAの治療効果

腎動脈狭窄に対するPTRAの治療効果は腎動脈狭窄によりもたらされている現象により異なる。高血圧が主体であれば当然降圧と降圧剤の減量になるが，これらは先に述べたように多くの研究により，その効果が証明されている。

腎機能温存効果についても様々な報告がなされている。腎動脈ステント留置術は腎機能の改善もしくは腎機能の悪化防止効果が得られると報告されており，急激な腎機能悪化は逆に血行再建時の腎機能改善の良い指標になるとされている[8]。また，ステント留置術が腎機能の改善もしくは安定化をもたらすことが報告されており[9]，血清クレアチニン値が1.5～4.0㎎/dℓで片側もしくは両側70％以上の腎動脈狭窄を有する症例におけるPTRAが，腎機能の改善・安定もしくは機能悪化の遷延をもたらす効果があると報告されている[10]。

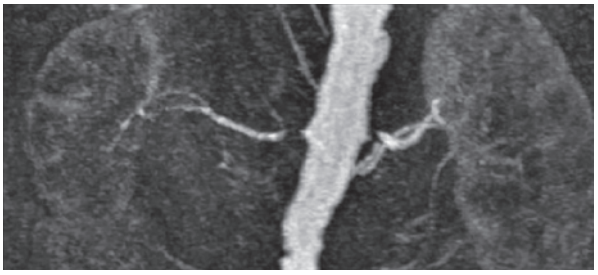

a

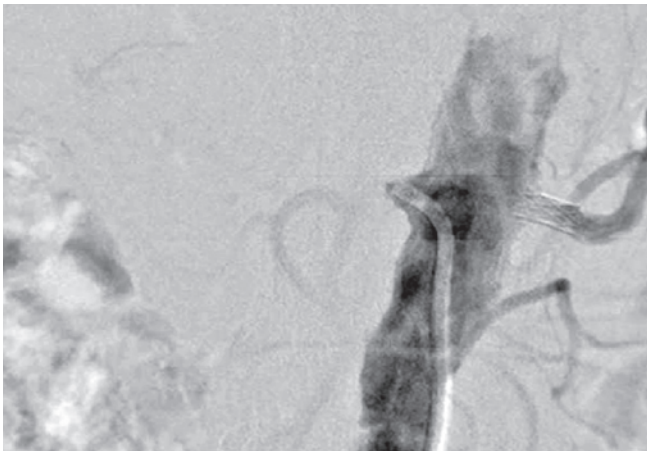

b

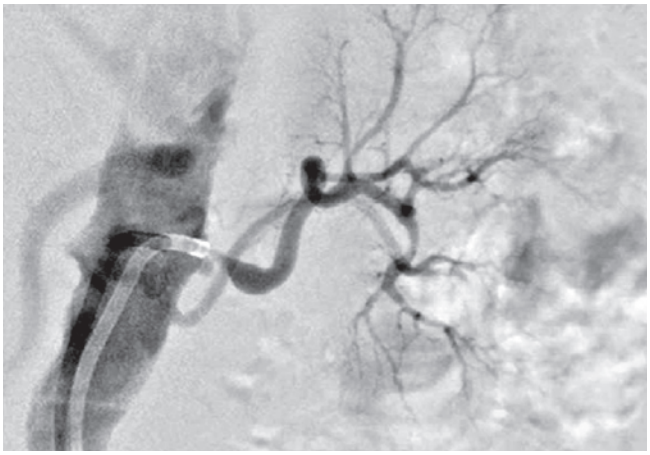

c

図3　肺炎を契機に心不全を発症した腎動脈狭窄の1例ー腎動脈病変

a：腎動脈MRA。両側腎動脈起始部に高度狭窄が疑われる。

b, c：各々，右および左の腎動脈造影。右腎動脈は閉塞が疑われる。左腎動脈は起始部に高度狭窄を認めた。

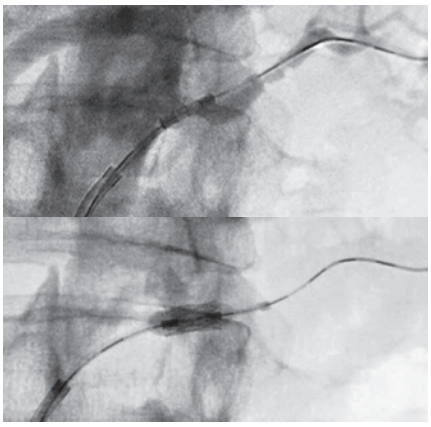

図4　肺炎を契機に心不全を発症した腎動脈狭窄の1例ー左腎動脈PTA　a｜b｜c

a：左腎動脈造影にて血管径を計測。

b：計測に基づきステントを選択し挿入する。本例では径4㎜，長さ10㎜（拡張時は短縮するため短縮時の長さを計算に入れる必要がある）を選択した。上：ステントを挿入。下：ステントを拡張。

c：ステント留置後の左腎動脈造影。良好な開大が得られている。

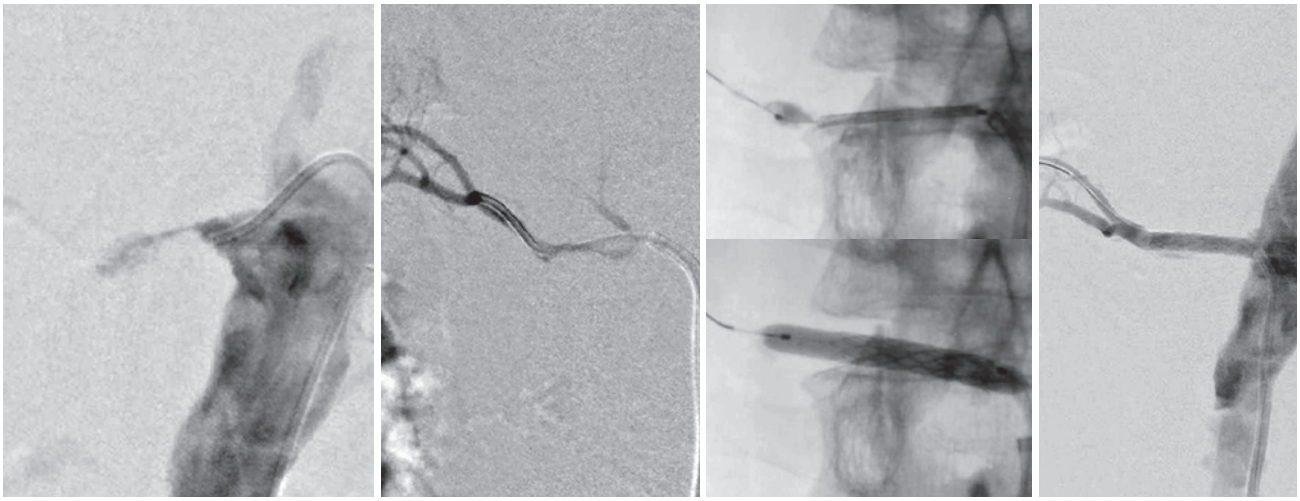

図5　肺炎を契機に心不全を発症した腎動脈狭窄の1例ー右腎動脈PTA　a｜b｜c｜d

a：選択的右腎動脈造影。比較的柔らかい入口部にガイドワイヤーが入ったため，カテーテルを進めて，造影したものである。閉塞部にガイドワイヤーで再開した内腔が確認され，末梢が描出されている。

b：慎重にガイドワイヤーを進め，さらに4Frカテーテルを末梢に進めて内腔を確認したところである。造影前にはカテーテルから逆血があることを確認して造影している。真腔が選択されていることが確認できる。

c：ステント留置。閉塞距離が長く本例では径5㎜，長さ29㎜のステントを要した。長いステントは挿入時に注意が必要である。

d：ステント留置後。右腎動脈の良好な開大が認められる。

併用療法

腎動脈ステント留置直後には活性凝固時間（activated clotting time：ACT）が250秒を越えるようにコントロールする必要があるとされており，ヘパリン投与やアスピリン投与が推奨される。しかし，PTRA後の併用療法としての薬物療法では明確なエビデンスは無く，現状ではアスピリンの投与が唯一，標準的な治療法である。

その他の併用薬については経験的に用いられているものが殆どであり，今後の検討が待たれるところである。

謝辞

本稿で提示したデータの一部は国立循環器病センターで経験したものを使用させていただきました。許可をいただいた国立循環器病センター部長　内藤博昭先生に感謝いたします。

【文献】

1）White CJ : Catheter-based therapy for atherosclerotic renal artery stenosis. Prog Cardiovasc Dis 50 : 136-150, 2007.
2）Murphy TP, Rundback JH, Cooper C, et al : Chronic renal ischemia : implications for cardiovascular disease risk. J Vasc Interv Radiol 13 : 1187-1198, 2002.
3）van Jaarsveld BC, Krijnen P, Pieterman H, et al : The effect of balloon angioplasty on hypertension in atherosclerotic renal-artery stenosis. Dutch Renal Artery Stenosis Intervention Cooperative Study Group. N Engl J Med 342 : 1007-1014, 2000.
4）Conlon PJ, Athirakul K, Kovalik E, et al : Survival in renal vascular disease. J Am Soc Nephrol 9 : 252-256, 1998.
5）Radermacher J, Chavan A, Bleck J, et al : Use of Doppler ultrasonography to predict the outcome of therapy for renal-artery stenosis. N Engl J Med 344 : 410-417, 2001.
6）Zeller T, Frank U, Muller C, et al : Predictors of improved renal function after percutaneous stent-supported angioplasty of severe atherosclerotic ostial renal artery stenosis. Circulation 108 : 2244-2249, 2003.
7）Zeller T, Muller C, Frank U, et al : Stent angioplasty of severe atherosclerotic ostial renal artery stenosis in patients with diabetes mellitus and nephrosclerosis. Catheter Cardiovasc Interv 58 : 510-515, 2003.
8）Muray S, Martin M, Amoedo ML, et al : Rapid decline in renal function reflects reversibility and predicts the outcome after angioplasty in renal artery stenosis. Am J Kidney Dis 39 : 60-66, 2002.
9）Harden PN, MacLeod MJ, Rodger RS, et al : Effect of renal-artery stenting on progression of renovascular renal failure. Lancet 349 : 1133-1136, 1997.
10）Leertouwer TC, Derkx FH, Pattynama PM, et al : Functional effects of renal artery stent placement on treated and contralateral kidneys. Kidney Int 62 : 574-579, 2002.